Enciclopedia Médico-Quirúrgica – E – 46-460 (2005)

Tiroidectomía

P. Tran Ba Huy
R. Kania

Resumen. – *La cirugía tiroidea exige al que la practica un enfoque multidisciplinario: perfecto control de la anatomía cervical; un profundo conocimiento de las variedades anatomopatológicas tumorales, que condicionan en gran medida los tipos de extensión y su tratamiento; comprensión clara de los fenómenos endocrinológicos, para apreciar los síntomas y dirigir la medicación tanto preoperatoria como postoperatoria; nociones precisas de las exploraciones funcionales y de la laringología; y precisión microquirúrgica en la búsqueda de los pedículos vasculonerviosos. En este capítulo, se insiste en la necesidad de cumplir todos estos imperativos con el fin de obtener una técnica quirúrgica limpia y rigurosa.*

© 2005 Elsevier SAS, París. Todos los derechos reservados.

Palabras clave: *Tiroidectomía; Anatomía quirúrgica; Técnicas endoscópicas; Complicaciones*

Principios comunes a toda la cirugía tiroidea

PREPARACIÓN

El estudio preoperatorio debe incluir, además de las pruebas de laboratorio habituales, la dosificación de la calcemia, laringoscopia indirecta, y radiografía de tórax anteroposterior y lateral. La ecografía y la gammagrafía tiroideas, así como el estudio hormonal, suelen completar la valoración clínica en caso de que exista trastorno endocrinológico asociado.

La premedicación y la anestesia son competencia del anestesista, cuya colaboración es indispensable, sobre todo si existe hipertiroidismo. En este último caso, resultan absolutamente necesarios la preparación médica y el reposo durante algunos días.

COLOCACIÓN DEL PACIENTE

El paciente se coloca en decúbito dorsal. La cabeza, que se sobrealza con respecto al tronco gracias a la inclinación de la mesa de quirófano, se mantiene perfectamente recta mediante un cabezal o un simple anillo de goma, y deflexionada mediante un rodillo transversal que se coloca debajo de los hombros. Éstos se descienden al máximo para despejar la base del cuello.

P. Tran Ba Huy, R. Kania
Adresse e-mail: patrice.tran-ba-huy@lrb.ap-hop-paris.fr
Service d'oto-rhino-laryngologie et de chirurgie de la face et du cou, Hôpital Lariboisière, 2, rue Ambroise-Paré, 75010 Paris, , France.

En la desinfección del campo operatorio, no se deben emplear productos yodados que puedan alterar las pruebas gammagráficas o los tratamientos posteriores con yodo radiactivo.

Para evitar que se manchen el cabello, la nuca o la espalda, se introducen dos campos enrollados a ambos lados del cuello.

La posición del tubo que conecta el respirador artificial a la sonda de intubación debe permitir al primer ayudante colocarse enfrente del cirujano, y al segundo situarse a la cabeza del paciente.

La colocación de los campos operatorios tiene que permitir el acceso a las áreas ganglionares cervicales.

Desde el punto de vista instrumental, la caja comprende los instrumentos habituales de la cirugía cervical, a los que resulta útil añadir pinzas finas con dientes de Leriche, el separador automático de Joll y, sobre todo, una pinza de coagulación bipolar.

Se aconseja el uso de gafas-lupa durante la tiroidectomía.

Si se ha programado monitorizar el nervio recurrente, se pedirá al anestesista que evite los fármacos curarizantes o paralizantes.

INCISIÓN Y DISECCIÓN CUTÁNEA

Puntos importantes

– La incisión debe ser simétrica, ya que una cicatriz oblicua o desfasada resulta muy antiestética.

– Ésta debe adaptarse a cada caso concreto. El hecho de que la incisión inicial sea pequeña no demuestra la grandeza del cirujano. La longitud y la posición de la incisión dependen de la morfología del cuello, de la altura de los polos superiores y de la existencia de bocio sumergido.

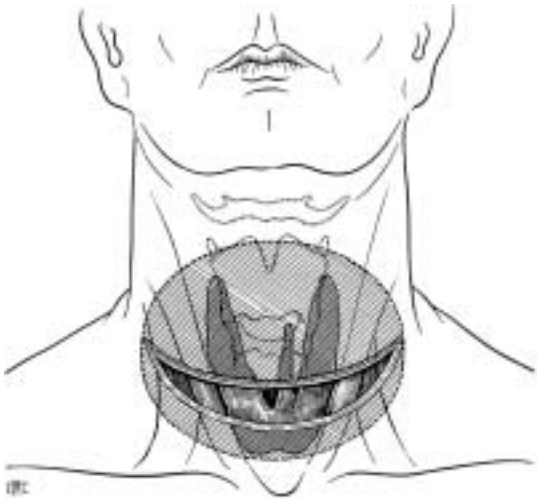

Figura 1 *Incisión cutánea. El área sombreada representa las zonas de despegamiento de los colgajos superiores e inferiores.*

– La incisión, trazada sobre el cuello en hiperextensión, suele quedar después más baja de lo previsto.

– La liberación del borde anterior del esternocleidomastoideo hasta el polo superior de la glándula mejora considerablemente la exposición del campo quirúrgico.

■ *Aspectos prácticos (Fig. 1)*

El trazado de esta incisión arciforme de concavidad superior se dibuja con rotulador dermográfico o presionando con fuerza un hilo de seda sobre un pliegue natural de flexión del cuello, uno o dos traveses de dedo por encima de la escotadura esternal. En general, cuanto más baja es la incisión, mejor es el resultado estético. Para asegurar el adecuado enfrentamiento de los bordes durante el cierre, se practican dos o tres escarificaciones perpendiculares al trazo de la incisión. Se debe prever el acceso a las áreas ganglionares, prolongando lateralmente la incisión si es necesario. La longitud de ésta es variable, entre 5-10 cm, e interesa la piel, el tejido celular subcutáneo y el platisma. El colgajo superior se libera por encima de las venas yugulares anteriores y se eleva hasta el borde superior del cartílago tiroides. La disección de ciertas pirámides de Lalouette exige acceder hasta la membrana tirohioidea. Hay que respetar la aponeurosis cervical superficial. Si durante el levantamiento del colgajo se exponen los músculos infrahioideos, las adherencias postoperatorias pueden ocasionar pliegues cutáneos durante la deglución. Si la incisión cutánea es baja, no suele necesitarse el despegue del colgajo inferior hasta el borde superior del esternón. Lateralmente, se despega el borde anterior del esternocleidomastoideo hasta el polo superior del cuerpo tiroideo, incidiendo la aponeurosis cervical superficial con el bisturí o con la punta entreabierta de la tijera.

Forma parte de los buenos hábitos quirúrgicos delimitar el campo operatorio con dos pequeños campos fijados mediante grapas metálicas a los bordes de la incisión: por una parte disminuyen los riesgos de contaminación y, por otra, completan la hemostasia de los vasos seccionados. La exposición puede mantenerse mediante la colocación de un separador automático entre los polos superior e inferior, o fijando el colgajo superior al campo operatorio superior con cuidado de no dejar marcas en la piel del mentón, para lo cual deberá protegerse con una compresa.

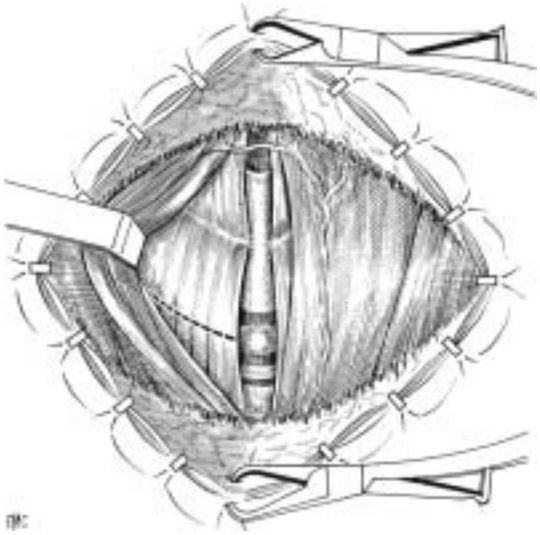

Figura 2 *Exposición del plano muscular infrahioideo. El separador autoestático facilita la exposición del campo operatorio. Obsérvese la anastomosis entre las dos venas yugulares anteriores que cruza la parte superior de la línea blanca. La localización de la eventual incisión del esternotiroideo queda expuesta (de manera artificial) en el lado derecho mediante el separador de Farabeuf.*

EXPOSICIÓN DE LA CELDA TIROIDEA

■ *Puntos importantes*

Una buena exposición de la celda tiroidea supone la mejor garantía de una cirugía tiroidea de calidad. Para ello no es obligatorio seccionar de forma sistemática los músculos infrahioideos. Su separación lateral con los separadores de Farabeuf permite la exposición y el despegamiento de la mayor parte de los bocios.

La sección de los músculos infrahioideos sólo es necesaria en algunos casos concretos:

– polo o nódulo superior de situación alta encajado bajo la inserción del esternotiroideo;

– gran bocio hipersecretor que exige la mínima manipulación del tejido tiroideo;

– cáncer tiroideo que invade el plano muscular suprayacente;

– accidente o dificultad operatoria que exige una actuación rápida;

– bocio antiguo que haya presentado numerosos episodios inflamatorios responsables de adherencias entre la glándula y los músculos que la recubren.

■ *Aspectos prácticos*

Se incide con el bisturí la línea de unión entre las aponeurosis cervicales superficiales y medias, desde el ángulo superior del cartílago tiroides hasta la escotadura esternal. El cirujano y el ayudante elevan de cada lado esta línea de unión con la pinza de disección, controlando su abertura a la perfección para no lesionar los tejidos subyacentes. Esta línea, denominada blanca porque es avascular, en realidad se encuentra atravesada por las venas anastomóticas de las dos yugulares anteriores, que se deben ligar previamente. Si se separan de manera lateral los esternocleidohioideos, aparecen las fibras musculares de los esternotiroideos, extendidas sobre la cara superficial del cuerpo del tiroides (Fig. 2). La cara profunda de estos músculos se despega de la glándula subyacente con el dedo

o con la tijera, y después se carga con el extremo grande del separador de Farabeuf. De forma clásica, el espacio despegable comprendido entre el esternotiroideo y el cuerpo del tiroides es avascular, y se encuentra ocupado por tractos fibrosos dispuestos en tela de araña que se estiran y rompen fácilmente durante la progresión del despegamiento. Sin embargo, no resulta extraño observar finos vasos entre la glándula tiroides y la cara profunda de los músculos esternotiroideos. Es fundamental localizarlos y coagularlos para evitar la formación de un hematoma postoperatorio inesperado. El despegamiento debe practicarse hasta el borde externo de la glándula. En caso de procesos tiroideos invasivos, la cara profunda de los músculos infrahioideos puede encontrarse adherida a los lóbulos tiroideos. En este caso concreto, no se disecan los músculos infrahioideos de la glándula tiroides, sino que se seccionan por encima y por debajo de las zonas de adherencia, y se resecan en monobloque junto con ella.

En este tiempo puede aparecer un obstáculo grave aunque inconstante: la desembocadura directa de la vena tiroidea media en la vena yugular interna. Si se liga con cuidado, libera el borde externo de la glándula hasta el eje traqueoesofágico.

Cuando la sección de los músculos infrahioideos está indicada, hay que respetar las siguientes reglas técnicas:

– la sección muscular debe desplazarse con respecto a la incisión cutánea y no se debe practicar hasta haber despegado la cara profunda de los músculos, con el fin de evitar la lesión de los vasos tiroideos subcapsulares (a menudo dilatados) o de la vena yugular interna si está próxima, así como la correspondiente hemorragia;

– esta sección interesa la aponeurosis cervical superficial, la vena yugular anterior y los músculos esternocleidomastoideo, omohioideo y esternotiroideo (cuyas fibras suelen encontrarse dilaceradas por la expansión del bocio); las venas yugulares anteriores deben ligarse previamente con puntos transfixiantes.

– la incisión tiene que ser alta, al lado del cricoides, con objeto de evitar la lesión de la rama descendente del XII que penetra en estos músculos por su mitad inferior;

– después de la hemostasia, las ramas seccionadas se localizan con pinzas, ya que tienden a retraerse.

Tiempos siguientes

Dependen del tipo de tiroidectomía que se vaya a realizar. En todos los casos, es preferible localizar a la perfección la línea media por encima y por debajo del istmo tiroideo. Este hecho es especialmente importante cuando se intervienen bocios voluminosos que deforman y desplazan el eje laringotraqueal. También es el momento de disecar y explorar los espacios prelaríngeos y pretraqueales, enviando cualquier adenopatía sospechosa para su estudio anatomopatológico extemporáneo.

Cierre

La irrigación del lecho quirúrgico con suero templado permite visualizar los puntos sangrantes y facilita su hemostasia selectiva. En este momento, se puede pedir al anestesista que efectúe varias ventilaciones con presión positiva, de forma que puedan descubrirse sangrados venosos ocultos. El lavado final de la celda tiroidea se realiza con antiséptico no yodado. En la cirugía tiroidea no es específicamente necesario dejar drenaje, salvo cuando se hayan seccionado los músculos infrahioideos o se haya resecado un bocio voluminoso. La colocación de uno o dos drenajes aspirativos de tipo Jost-Redon se realiza entonces haciéndolos salir por la región preesternal media o alineados con la cicatriz, con la precaución de no atravesar la vena yugular externa. Estos drenajes se mantendrán durante 2 o 3 días para favorecer la evacuación de los hematomas y la aplicación de los diferentes planos.

La reparación de los planos musculares y aponeuróticos debe ser cuidadosa.

Tras suprimir la hiperextensión cervical, la incisión cutánea se cierra mediante sutura:

– o bien de la piel en uno o dos planos, con puntos separados o grapas;

– o bien con sutura intradérmica;

– o bien mediante puntos subcutáneos reabsorbibles separados, colocando después tiras de esparadrapo quirúrgico sobre la piel en dirección perpendicular a la cicatriz.

Diferentes tipos de tiroidectomía

Las fases quirúrgicas que se han descrito son comunes a todos los tipos de intervención que se practican sobre la glándula tiroides. Una vez que se expone la cara anterior del istmo y de los lóbulos, el cirujano puede practicar cualquier variedad de tiroidectomía. Se describirán sucesivamente:

– las loboistmectomías y las tiroidectomías totales, que se describen con más detalle, ya que comprenden las maniobras esenciales de cualquier tiroidectomía;

– las técnicas endoscópicas;

– las lobectomías y las tiroidectomías subtotales «adaptadas»;

– las tiroidectomías ampliadas;

– la cirugía del bocio sumergido.

LOBOISTMECTOMÍAS Y TIROIDECTOMÍAS TOTALES

Estas dos intervenciones se describen a la vez, ya que la tiroidectomía total sólo difiere de la loboistmectomía en su bilateralidad.

El objetivo de ambas es extirpar la totalidad de uno o de los dos lóbulos tiroideos con ligadura extracapsular de los pedículos vasculares.

De forma esquemática, y sin entrar en discusiones fuera de lugar en un capítulo de técnica quirúrgica, se puede admitir que sus indicaciones son las siguientes:

– loboistmectomía: gran nódulo frío, cáncer papilar bien lateralizado;

– tiroidectomía total: cáncer papilar medio o lateral que invade el borde de sección ístmico, cáncer vesicular y algunos cánceres indiferenciados.

Estos dos tipos de intervención comprenden cierto número de maniobras quirúrgicas cuyo orden de aplicación depende de los hábitos del cirujano y de las condiciones anatómicas. La secuencia adoptada en esta descripción sólo refleja la preferencia personal de los autores.

Istmectomía

Puntos importantes

En la tiroidectomía total, ésta puede dividirse de forma práctica en dos fases distintas y debe tener en cuenta la inserción de la pirámide de Lalouette, cuya exéresis debe ser siempre cuidadosa y completa.

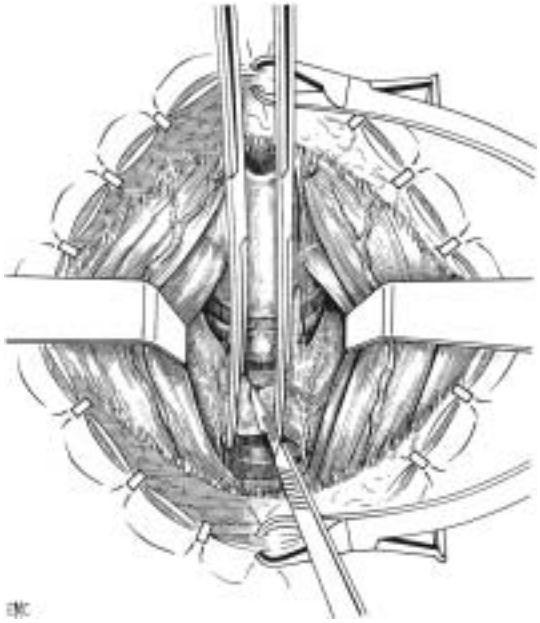

Figure 3 *Sección del istmo. Obsérvese que no es necesaria la ligadura previa de las venas tiroideas inferiores más laterales.*

En la loboistmectomía, se efectúa en posición paramediana, contralateral al lóbulo intervenido.

Aspectos prácticos

El eje traqueal se localiza con el dedo. Con el separador de Farabeuf se carga el borde inferior del istmo tiroideo y se reclina hacia arriba. La cara anterior de la tráquea se despega con la tijera del espacio avascular comprendido entre las venas tiroideas inferiores derechas e izquierdas (como para la traqueotomía) (Fig. 3). El único peligro que existe en esta fase es la presencia, muy inconstante, de la arteria tiroidea media de Neubauer, que proviene directamente del cayado aórtico y compensa la ausencia anormal de una o de las dos arterias tiroideas inferiores.

A continuación se localiza y se libera el borde superior del istmo, después de observar la posición de la pirámide de Lalouette y ligar la arcada arteriovenosa supraístmica, que a veces se acompaña de pequeños ganglios délficos. La cara profunda del istmo se despega de manera progresiva del plano traqueal con la tijera o con la pinza de Kelly. La hemorragia que puede producirse no tiene consecuencias graves. El istmo, ya despegado y pinzado con dos pinzas de Kelly, se secciona entonces con el bisturí eléctrico o de hoja fría.

Cuando el istmo se encuentra muy desarrollado, hay que emplear varias pinzas para abarcar todo el espesor glandular, e incluso el bisturí eléctrico. Un nudo apretado asegura la hemostasia de los bordes de la sección y constituye un hilo tractor.

A partir de la sección del istmo, es fácil despegar con rapidez, y en los dos lados, la cara profunda del lóbulo tiroideo de la cara lateral de la tráquea hasta su zona adherente, representada por el clásico ligamento de Gruber. La liberación de este espacio intertraqueotiroideo se efectúa con facilidad, manteniéndose estrictamente en contacto con la tráquea. Sólo se encuentran algunos vasos pequeños que son fáciles de coagular, salvo en la unión laringotraqueal, que se encuentra ocupada por una serie de vasos perforantes. Así, esta disección puede realizarse sin peligro hasta la zona en la que la glándula se fija estrechamente al eje cricotraqueal, sobre la que volveremos más adelante.

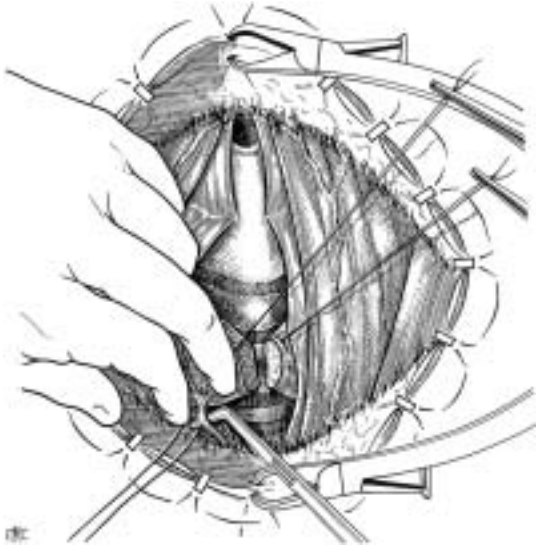

Figure 4 *Ligadura de las venas tiroideas inferiores derechas a ras del borde inferior de la glándula.*

■ *Liberación del polo inferior*

Después de la istmectomía, se procede a liberar el polo inferior. Mediante una suave tracción hacia arriba del hilo de sutura anudado en el istmo, se consigue despegar las venas tiroideas inferiores que después deben ser ligadas y seccionadas en contacto con el parénquima glandular (Fig. 4). Durante la disección del polo inferior del tiroides, siempre conviene identificar la paratiroides inferior, que suele situarse en el polo inferior y lateral de la glándula. Debido a la existencia de variantes anatómicas de las glándulas paratiroides (cf capítulo «Conservación de las glándulas paratiroides»), en las que la paratiroides inferior no se puede identificar con claridad, el cirujano debe tener el máximo cuidado para disecar el polo inferior del tiroides, rechazando la grasa que se encuentra en contacto con él. Esta técnica permite preservar la glándula paratiroides inferior con su vascularización en el seno de la grasa peritiroidea.

La liberación del polo inferior moviliza todo el lóbulo lateral según su eje vertical y permite así el acceso a su cara profunda.

■ *Liberación de la cara posterior*

Esta fase esencial de la intervención se puede dividir de forma esquemática y artificial en tres tiempos:

– descubrimiento de la arteria tiroidea inferior;

– identificación del nervio recurrente;

– conservación de las glándulas paratiroides.

Descubrimiento de la arteria tiroidea inferior

– Puntos importantes (Figs. 5, 6).

Hay que buscar la arteria tiroidea inferior porque su disección y seguimiento conducen al nervio recurrente.

La arteria tiroidea inferior no se debe ligar de entrada, simplemente se debe aislar en un lazo, ya que asegura, en nueve de cada diez casos, la vascularización terminal de las glándulas paratiroides. Sin duda, su ligadura no tiene consecuencias graves en caso de loboistmectomía unilateral, pero la incertidumbre histológica que existe en esta fase de la intervención justifica salvaguardar por principio de irrigación de las glándulas paratiroides.

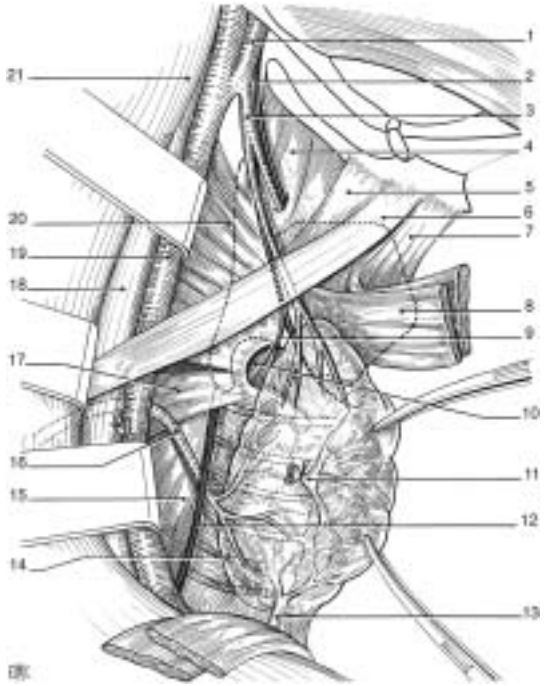

Figure 5 *Visión anatómica lateral derecha.*
1. Arteria carótida externa; 2. nervio laríngeo superior; 3. arteria tiroidea superior; 4. membrana tirohioidea; 5. músculo tirohioideo; 6. músculo omohioideo; 7. músculo esternocleidomastoideo (seccionado por necesidades del esquema); 8. músculo esternotiroideo (también se representa seccionado); 9. nervio del músculo cricotiroideo; 10. músculo cricotiroideo; 11. vena tiroidea media ligada y seccionada; 12. nervio recurrente derecho; 13. vena tiroidea inferior; 14. lóbulo derecho de la glándula tiroides; 15. esófago; 16. arteria tiroidea inferior; 17. fascia cricofaríngea del constrictor inferior; 18. vena yugular interna; 19. arteria carótida primitiva; 20. músculo constrictor inferior de la faringe; 21. músculo esternocleidomastoideo.

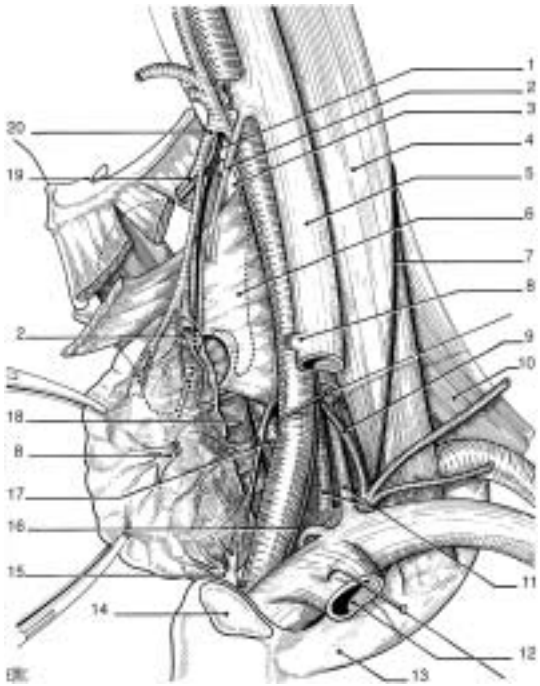

Figure 6 *Visión anatómica lateral izquierda.*
1. Nervio laríngeo superior; 2. vena tiroidea superior; 3. asta superior del cartílago tiroides; 4. músculo escaleno anterior; 5. vena yugular interna; 6. músculo constrictor inferior de la faringe; 7. nervio frénico; 8. vena tiroidea media ligada y seccionada; 9. arteria tiroidea inferior; 10. plexo braquial; 11. arteria y vena vertebrales; 12. vena yugular interna seccionada y rechazada; 13. primera costilla; 14. carilla clavicular del esternón; 15. vena tiroidea inferior; 16. nervio neumogástrico; 17. esófago; 18. nervio recurrente izquierdo que pasa entre las ramas de la arteria tiroidea inferior; 19. arteria laríngea superior; 20. arteria tiroidea superior.

Parece que la referencia anatómica más constante de la arteria tiroidea inferior es el tubérculo anterior de la apófisis transversa de la vértebra C6, especialmente prominente. Este tubérculo, también denominado de Chassaignac, se sitúa enfrente de la parte más alta de la curva de convexidad superior que describe la arteria.

– Aspectos prácticos.
Un separador rechaza hacia fuera el paquete yugulocarotídeo y el esternocleidomastoideo, y otro separa hacia dentro el lóbulo lateral del cuerpo del tiroides (Fig. 7). Mediante dos o tres cortes de tijera, perpendiculares al eje vascular yugulocarotídeo, se diseca la tela de araña fibrosa y se abre camino hacia los espacios prevertebrales. La arteria profunda debe buscarse en contacto con el plano posterior, por debajo del tubérculo de Chassaignac, ya que emerge de la cara profunda de la carótida primitiva. Después presenta un trayecto transversal sinuoso antes de dividirse en contacto con el cuerpo del tiroides, en el que penetra un poco por encima de su borde inferior. Hay que tener cuidado en el lado izquierdo, ya que el conducto torácico puede presentar un cayado anormalmente alto.
Una vez descubierta, se identifica la arteria con lazos pasados con el disector. La tracción suave de los mismos estira la arteria, facilitando su disección en la fase siguiente.

Identificación del nervio recurrente

– Puntos importantes.
En este momento de la intervención, puede surgir la idea de buscar el nervio recurrente a su entrada en el tórax. Es preferible inspeccionar el polo inferior para identificar la paratiroides inferior. El nervio recurrente se descubre mejor

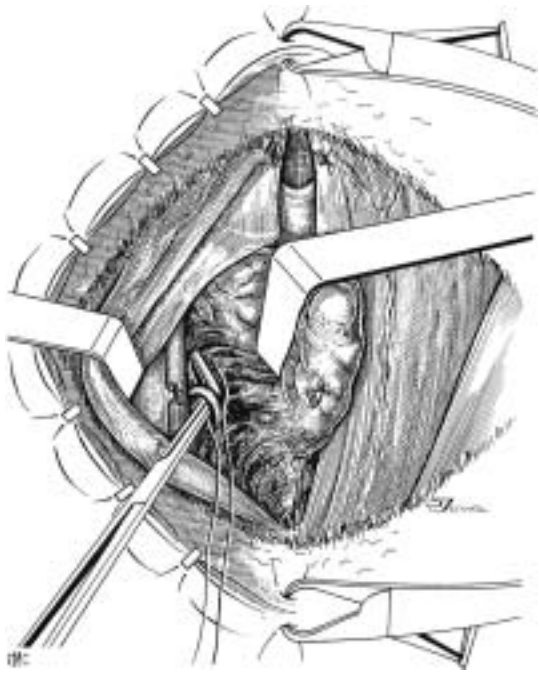

Figure 7 *La arteria tiroidea inferior se identifica con lazos en su emergencia del plano posterior prevertebral. La vena tiroidea media se liga y se secciona. Mediante dos separadores de Farabeuf se rechazan, por una parte, los músculos infrahioideos derechos y el esternocleidomastoideo, exponiendo el eje vascular carotídeo y, por otra parte, el lóbulo tiroideo.*

más arriba, en la parte media del polo inferior del tiroides. Cuanto más abajo del cuello se identifique el nervio

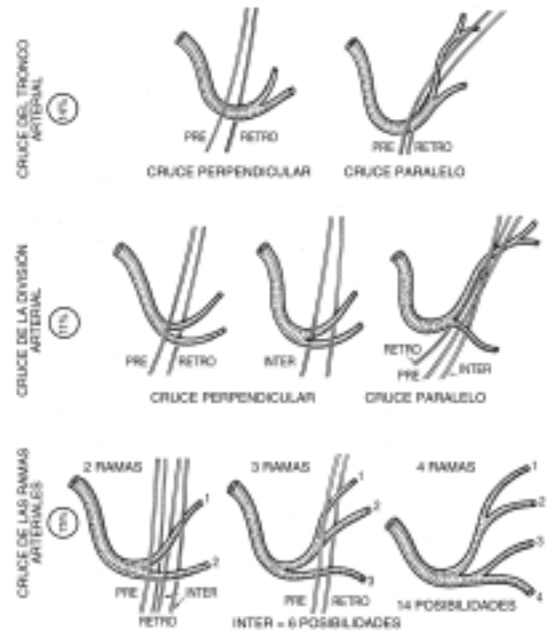

Figure 8 *Cruce entre la arteria tiroidea inferior y el nervio recurrente (según Echeverria Monares).*

- *Tanto a la derecha como a la izquierda, es posible cualquier tipo de cruce.*
- *El recurrente cruza las ramas de la arteria en el 75% de los casos, el tronco en el 14% y, en el 11%, la división.*
- *El recurrente es retroarterial en el 47% de los casos, prearterial en el 28% e interarterial en el 25%.*
- *De esta forma, tres de cada cuatro veces el nervio recurrente cruza las ramas de división, y una de cada cuatro, las atraviesa.*
- *El recurrente casi siempre cruza el tronco de la arteria en el lado derecho, y las ramas o la división, la mayoría de las veces, en el izquierdo.*
- *La posición prearterial predomina en el lado derecho; la retroarterial en el izquierdo.*

El recurrente puede presentarse, en orden decreciente de frecuencia:

- *como tronco único;*
- *desdoblado en forma de V, emitiendo una rama que se anastomosa con el simpático;*
- *cervical o ramo esofágico;*
- *trifurcado;*
- *plexiforme.*

recurrente y se diseque hacia arriba, más riesgos corre el cirujano de lesionar la vascularización centrípeta de la paratiroides inferior.

El nervio recurrente no es tan frágil como para no admitir una disección prudente. La mayoría de los cirujanos ya no aceptan el «peligro de percibirlo», esgrimido durante mucho tiempo para justificar el hecho de no disecarlo. De otro lado, no siempre es obligatorio disecar y aislar a toda prisa el nervio recurrente; algunas lobectomías pueden efectuarse indiscutiblemente con total seguridad sin la visualización del nervio.

Existen innumerables trabajos anatómicos y quirúrgicos que han intentado precisar la anatomía de los nervios recurrentes y sus relaciones con las arterias tiroideas inferiores [1–7]. En las Figs. 8 ,9 se representan los datos principales.

El desdoblamiento del nervio, anatómicamente poco habitual, puede hacer que una de las ramas sea tomada por el tronco, olvidando la otra. Debe recordarse que el calibre del tronco recurrencial no es despreciable. Por otra parte, la división precoz del nervio antes de penetrar en la laringe resulta frecuente.

Hay que recordar que, en ocasiones, aunque constituye una posibilidad excepcional, el nervio laríngeo inferior no es recurrente: sale directamente del neumogástrico y no

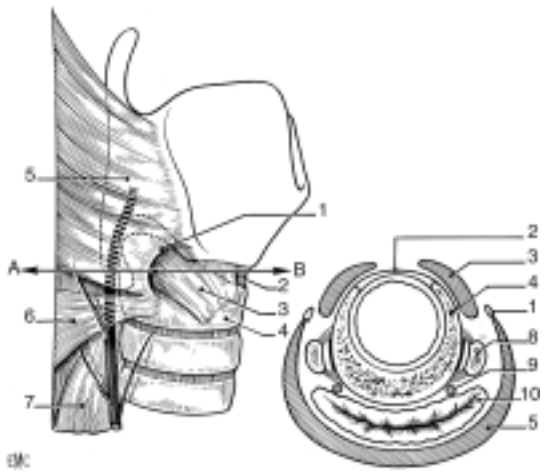

Figure 9 *Corte horizontal de la laringe que representa la penetración laríngea del nervio recurrente.*
1. Arcada fibrosa del músculo constrictor inferior; 2. membrana fibrosa cricotiroidea; 3. músculo cricotiroideo; 4. cartílago cricoides; 5. músculo constrictor inferior de la laringe; 6. fascículo cricofaríngeo del constrictor inferior; 7. esófago; 8. asta inferior del cartílago tiroides; 9. nervio recurrente; 10. faringe.

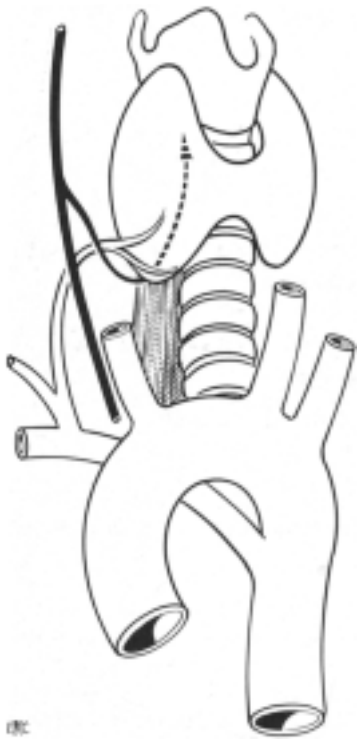

Figure 10 *Nervio laríngeo inferior derecho no recurrente cuando la arteria subclavia derecha es retroesofágica y nace directamente de la aorta (0,5% de los casos).*

presenta su bucle infraclavicular. Siempre se produce en el lado derecho y se asocia a anomalías del cayado aórtico, en especial, ausencia del tronco arterial braquiocefálico y arteria subclavia de trayecto retroesofágico, lo que a veces produce disfagia (disfagia lusoria). Para demostrarlo, es preciso recurrir al estudio angiográfico (Figs. 10 ,11).

El nervio mantiene relaciones estrechas con la glándula en la parte terminal de su trayecto extralaríngeo. Se sitúa entonces justamente por debajo de la zona de adherencia de la glándula a la tráquea: es el clásico ligamento de Gruber y Sappey u hoja tirotraqueal transversa, verdadera condensación de tejido conjuntivo vascular, que fija con solidez la parte posterointerna de los lóbulos tiroideos a los dos primeros anillos traqueales. Su borde externo constituye

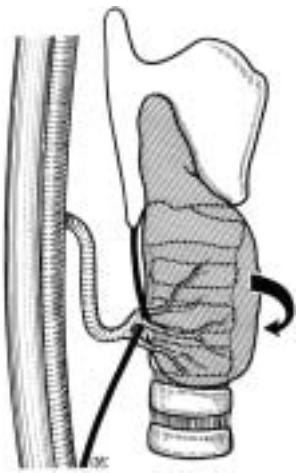

Figure 11 *Esquema que representa el peligro que corre el nervio recurrente cuando se encuentra atrapado en una bifurcación arterial y el lóbulo tiroideo se empuja demasiado hacia arriba.*

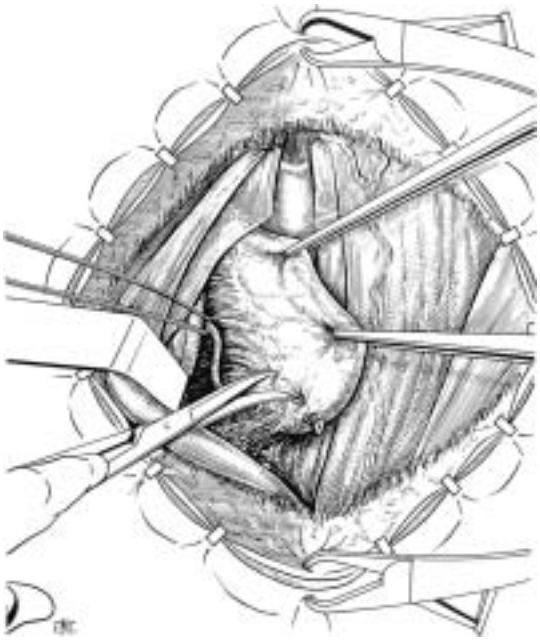

Figure 12 *Abordaje de la pared posterolateral con la tijera. Se efectúa una tracción suave de la arteria tiroidea inferior. Si ésta se secciona con prudencia, conduce al nervio recurrente.*

el ligamento lateral interno. El nervio recurrente pasa al pie de este ligamento antes de desaparecer en la laringe.
Al contrario de las variaciones anatómicas que puede presentar el trayecto del nervio recurrente, la entrada del mismo en la laringe constituye una referencia fiable. La penetración laríngea del nervio se verifica por debajo de la arcada inferior del constrictor inferior y por detrás del asta inferior del cartílago tiroides. La colocación del dedo índice del cirujano en la concavidad del borde anterior de este pequeño cuerno permite localizar y proteger el nervio recurrente.
Hay que progresar con suavidad, reconocer paso a paso las venas perforantes profundas con su coloración azul oscuro y las arteriolas con su color gris rosado, y realizar enseguida la hemostasia (Figs. 12, 13). Teniendo bien a la vista el trayecto del recurrente, se secciona el ligamento tirotraqueal, lo que libera de un único corte todo el lóbulo lateral que, a partir de ahora, queda unido sólo por su polo superior (Fig. 14).

– En los casos difíciles, el cirujano debe tener presentes algunos aspectos técnicos.
En el lado derecho, la línea recurrencial puede reconstruirse mentalmente colocando el dedo índice en la base del cuello

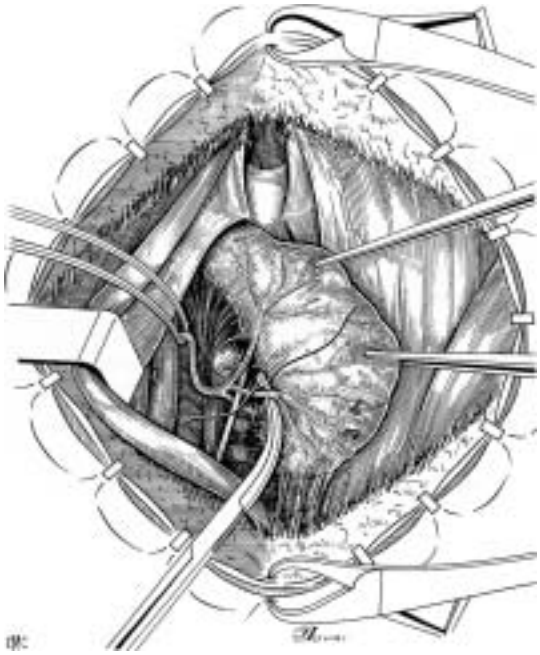

Figure 13 *Ultraligadura de las ramas de la arteria tiroidea inferior. Estas ligaduras se practican distalmente al cruce nervioso y en íntimo contacto con el parénquima glandular.*

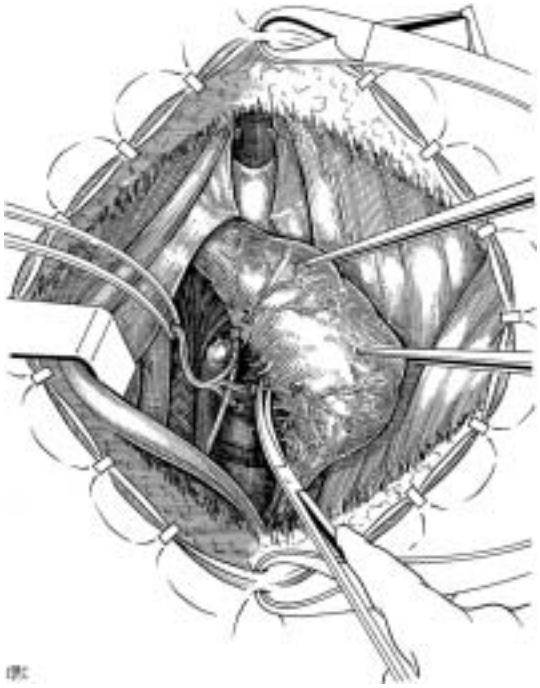

Figure 14 *Sección del ligamento de Gruber. Las arteriolas tiroideas inferiores se ligan y se individualiza la paratiroides superior. La sección del ligamento se practica en contacto con la pared lateral de la tráquea, pudiendo provocar hemorragia por lesión de la arteria laríngea inferior, satélite del recurrente.*

y en la cara posterior del tronco braquiocefálico, allí donde el nervio describe su curva. La articulación de la primera y segunda falange de dicho dedo, doblada en ángulo recto, se orienta hacia el asta inferior del cartílago tiroides. Detrás del dedo se encuentra el nervio, por lo que el índice ofrece información sobre la profundidad y la orientación [8].
En el lado izquierdo, el nervio siempre se encuentra más profundo, encajado en el ángulo diedro traqueoesofágico, y casi no se deja arrastrar por la exteriorización del lóbulo.

Tanto en el lado derecho como en el izquierdo, la colocación de la yema del dedo índice en la concavidad del borde anterior del asta inferior del cartílago tiroides permite localizar y proteger el punto de penetración laríngea del nervio recurrente, ya que es detrás del extremo inferior de dicha asta donde se produce la penetración [9].
La disección con pinza bipolar en contacto con la cápsula glandular permite, en muchos casos, practicar la lobectomía de forma relativamente fácil y sin peligro para el nervio.
Por último, muchos autores han recomendado la práctica de la «monitorización» o control preoperatorio del nervio recurrente, lo que permitiría la localización visual y eléctrica del mismo [10–21]. A menudo, el nervio posee un calibre característico y un trayecto ondulado con un microvaso en su cara posterior. El principio de la identificación eléctrica del nervio recurrente es superponible al que se practica durante la parotidectomía. Confirma la localización visual y ofrece información sobre su estado funcional. La lesión del nervio recurrente suele pasar desapercibida para el cirujano, que en la mayoría de los casos no tiene constancia de haberla producido. Así pues, la «monitorización» del nervio recurrente tiene valor pronóstico en cuanto al funcionamiento del mismo. Durante la intervención, se puede evaluar la función de éste sobre todo mediante:

– visualización de la cuerda vocal por fibroendoscopia, principalmente a través de la mascarilla laríngea [11–13];

– evaluación de la función de la cuerda vocal:

  – electrodos intralaríngeos de superficie, fijados a la sonda de intubación [21];

  – electrodos bipolares insertados directamente en el ligamento tirotraqueal durante la intervención [13];

– evaluación de la función de los músculos aritenoideos:

  – palpación de la región retrocricoidea estimulando el nervio recurrente [22];

  – electromiografía [18];

– monitorización de la función del músculo cricofaríngeo [16].

La «monitorización» del nervio recurrente resulta especialmente interesante en los casos difíciles o durante la cirugía de revisión.

Conservación de las glándulas paratiroides

– Puntos importantes.
El riesgo de hipoparatiroidismo posquirúrgico es mayor de lo que se solía describir. Casi siempre se produce por evolución crónica larvada hacia la deficiencia crónica más que por accidentes precoces, fácilmente corregibles y que exigen vigilancia sistemática [23–28]. En ambos casos, se debe más a desvascularización accidental que a la exéresis por exceso de las glándulas.
La Fig. 15 representa las tres zonas anatómicas donde pueden distribuirse las glándulas. Sin embargo, el cirujano debe prestar atención a cualquier estructura que recuerde a las paratiroides, ya que las enfermedades del tiroides pueden alterar las referencias anatómicas normales.
Tanto la localización de las paratiroides, que puede facilitarse mediante la inyección intravenosa de azul de metileno o de azul de toluidina que se fija sobre ellas [29–31], como la preservación de su vascularización, resultan obligatorias cuando la exéresis tiroidea es bilateral.
En el plano arterial, las glándulas paratiroides no reciben ninguna arteria que provenga del cuerpo del tiroides. Las paratiroides de implantación baja se encuentran vascularizadas exclusivamente por la arteria tiroidea inferior. Las que se sitúan en posición media y alta se encuentran vascularizadas por una rama larga y fina de la arcada anastomótica marginal posterior, o por una rama de la arteria tiroidea superior [32].

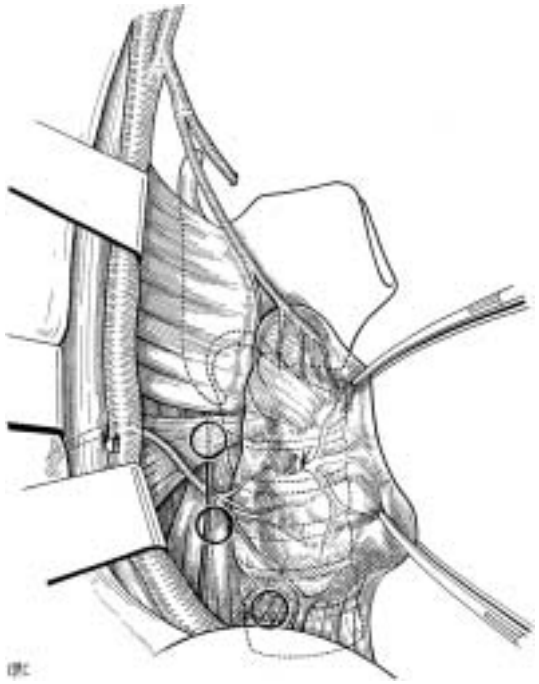

Figure 15 *Posición anatómica de las glándulas paratiroides. Se distinguen tres variedades. En la tercera parte de los casos, la glándula se encuentra enfrente del polo inferior del cuerpo del tiroides, por delante del nervio recurrente, a la altura del 4.° y 5.° anillos traqueales, 3-4 cm por debajo del borde inferior del cricoides: es la variedad inferior. La variedad media se presenta en la mitad de los casos: la glándula se sitúa en el ángulo diedro formado por el cuerpo del tiroides y el esófago, enfrente del 2.° anillo traqueal, en el área de distribución de las ramas de la arteria tiroidea inferior. Aproximadamente en el 10% de los casos, la glándula se debe buscar junto al constrictor inferior de la faringe, por detrás del asta inferior del cartílago tiroides, así como por detrás y por encima del punto de penetración del nervio recurrente en la laringe; es la variedad alta.*

El respeto de su vascularización terminal exige:

– para las paratiroides de implantación baja, la ligadura o la coagulación de las ramas terminales de la arteria tiroidea inferior en contacto con el parénquima tiroideo;

– para las paratiroides de posición media o alta, el respeto de la arcada anastomótica marginal posterior.

Por tanto, sea cual sea el tipo de tiroidectomía, se proscribe la ligadura inicial, incluso unilateral, del tronco de la arteria tiroidea inferior.
La preservación del drenaje venoso es esencial. Las paratiroides de implantación alta drenan exclusivamente hacia el cuerpo del tiroides; cualquier tiroidectomía total, al suprimir este retorno venoso, ocasiona el infarto de la glándula. Sin duda, esto explica las hipocalcemias que se observan después de las tiroidectomías totales, en las que sólo se preservan las paratiroides superiores. Las paratiroides de posición media o inferior drenan en las venas tiroideas medias e inferiores respectivamente: Así pues, se deben ligar en contacto con el parénquima tiroideo para conservar el valor funcional de las glándulas que drenan.
En caso de especial dificultad, algunos autores proponen trasplantar de entrada una de las cuatro paratiroides en el esternocleidomastoideo o en algún músculo del antebrazo. Cuando la lobectomía inicial no permite la identificación adecuada o la conservación de la vascularización de las

paratiroides, y cuando sea necesaria la tiroidectomía contralateral, se propone practicar la tiroidectomía subtotal o casi total con el fin de evitar el hipoparatiroidismo permanente [22].
En una serie de 414 tiroidectomías, se ha encontrado tejido paratiroideo en el 11 % de las piezas anatomopatológicas definitivas, sin que los pacientes desarrollaran hipoparatiroidismo permanente [33].

– Aspectos prácticos.
Cuando el cirujano acomete la lámina celulograsa que le dirige hacia el nervio recurrente, debe identificar cualquier estructura que se parezca a las paratiroides. Se suelen presentar como pequeños abultamientos ocres o gamuzados, lisos y brillantes, compactos o aplastados, de consistencia elástica. Su preservación se basa, por una parte, en el acceso prudente a la cara posterior de la glándula tiroides y, por otra, en el control de los pedículos arteriales en contacto con la glándula.
Durante la extracción del polo inferior, la glándula paratiroides, en posición inferior, se sitúa prácticamente en contacto con las venas tiroideas. Es necesario ligar los vasos nacientes en contacto con el parénquima, descendiendo con prudencia la estructura glandular mediante una compresa. La paratiroides situada en posición alta siempre se encuentra por debajo y más profunda que el punto de penetración del nervio en la laringe.
El peligro reside, sobre todo, a lo largo del borde posterointerno y en la cara posterior del polo inferior, allí donde el lóbulo presenta las adherencias con los dos primeros anillos traqueales. La sección de esta zona de adherencia, es decir, del ligamento de Gruber y de la arteriola que contiene, descubre la parte terminal del recurrente y la arteria de la paratiroides cuando ésta se localiza en posición media.
En los casos difíciles, y en los que el cirujano no está seguro de haber conservado al menos dos paratiroides funcionales, se recomienda el trasplante intramuscular sistemático de dos o tres glándulas paratiroides [25, 34–42]. Una vez extraídas de su lecho, las glándulas se introducen en medio nutritivo (como el medio de Waymouth), estéril a 4 °C. Después de eliminar la grasa, las paratiroides se recortan en una decena de fragmentos de aproximadamente 1 × 1 mm. A continuación, estos fragmentos se implantan con microinstrumentos en lechos separados, creados en uno de los músculos del antebrazo o en el esternocleidomastoideo, que es más accesible. Después de la hemostasia cuidadosa del sitio muscular receptor, se procede a la sutura de los bordes. Parece que la reimplantación disminuye mucho el riesgo de hipoparatiroidismo crónico [42]. También se han descrito casos de hiperparatiroidismo después de la reimplantación [39]. En caso de duda sobre la naturaleza o la histología del tejido paratiroideo, se recomienda proceder a su examen anatomopatológico extemporáneo [40, 43, 44].

■ *Liberación del polo superior*

Puntos importantes

El pedículo vascular superior debe individualizarse bien antes de ligarse lo más inferiormente posible, ya que:

– no siempre aborda la glándula en el vértice del polo y éste puede ser bilobulado; la ligadura poco precisa correría el riesgo de dejar en su lugar parénquima tiroideo;

– el nervio laríngeo externo, rama del laríngeo superior, presenta relaciones variables con el pedículo laríngeo superior, tal como que se ilustra en la Fig. 6: como se puede observar, el nervio suele caminar en la cara externa del constrictor inferior, a diferencia del pedículo vascular, por fuera de la cápsula tiroidea; a veces, se adhiere a la arteria tiroidea superior y camina entonces en el interior de la cápsula tiroidea; por último, con menor frecuencia, atraviesa las ramas de la arteria tiroidea superior. Estas consideraciones anatómicas exigen la disección cuidadosa del pedículo tiroideo superior para evitar la lesión del nervio laríngeo externo, que se traduce por una modificación del timbre de voz, a veces mal tolerada.
La paratiroides superior se individualiza de la grasa pericapsular en la región posterolateral del polo superior. Es preferible no aislarla de la grasa circundante y dejar una porción de tejido lateral y posteriormente en la paratiroides superior, con el fin de preservar su vascularización. De entrada, hay que respetar la rama posterior de la arteria tiroidea superior, que irriga la paratiroides superior. Es importante evaluar si la vascularización de la paratiroides se ha preservado, ya que, incluso en caso de isquemia, la coloración de la paratiroides puede no alterarse: es razonable pensar que su vascularización y su función se mantendrán en el postoperatorio si la paratiroides no se ha aislado de la grasa que la rodea, si presenta buena coloración y si persiste lateralmente tejido no disecado [22].

El músculo cricotiroideo y su aponeurosis, sobre el que reposa el polo superior de la glándula tiroides y al que a veces se adhiere, sobre todo en caso de fenómenos inflamatorios antiguos y repetidos, deben respetarse. Las lesiones a este nivel pueden afectar al nervio laríngeo externo.

Aspectos prácticos (Fig. 16)

La rama pequeña del separador de Farabeuf rechaza de forma lateral la inserción superior del esternotiroideo. Se alcanza el pedículo vascular superior dejándolo estrictamente en contacto con la glándula, pero a distancia del músculo cricotiroideo. El borde anterior del lóbulo se libera con el dedo o con la punta entreabierta de la tijera. La vertiente interna se despega del músculo cricotiroideo, al que, con cuidado, hay que respetar. El despegamiento posteroexterno, facilitado por el plano de separación de la cara lateral del lóbulo, debe asegurar que no queda parénquima. El pedículo se aísla al pasar un disector fino de dentro hacia fuera y se liga lo más inferiormente posible para evitar cualquier lesión del nervio laríngeo externo. Esta ligadura será doble por arriba y simple por abajo (Fig. 17).

Algunos autores proponen la identificación sistemática del nervio mediante el uso de un electrodo de estimulación con intensidades inferiores a 0,25 mA, asociado a la observación de contracciones del cricotiroideo o combinado con el registro de la actividad eléctrica del músculo mediante NIM-2 [45]. Se recomienda emplear este procedimiento en determinadas circunstancias, como en las reintervenciones o en caso de polos superiores hipertróficos.

TÉCNICAS ENDOSCÓPICAS

Desde 1998, se han descrito diferentes técnicas de cirugía endoscópica. El propósito de estas técnicas mediante vídeo es reducir el tamaño de la cicatriz cervical y disminuir la duración de la hospitalización.

Miccoli et al [46–51] describieron la tiroidectomía endoscópica mínimamente invasiva (TEMI). Se realiza bajo anestesia general, con el paciente en decúbito dorsal sin hiperextensión cervical. Se efectúa una incisión de 1,5 cm, aproximadamente 2 cm por encima de la escotadura

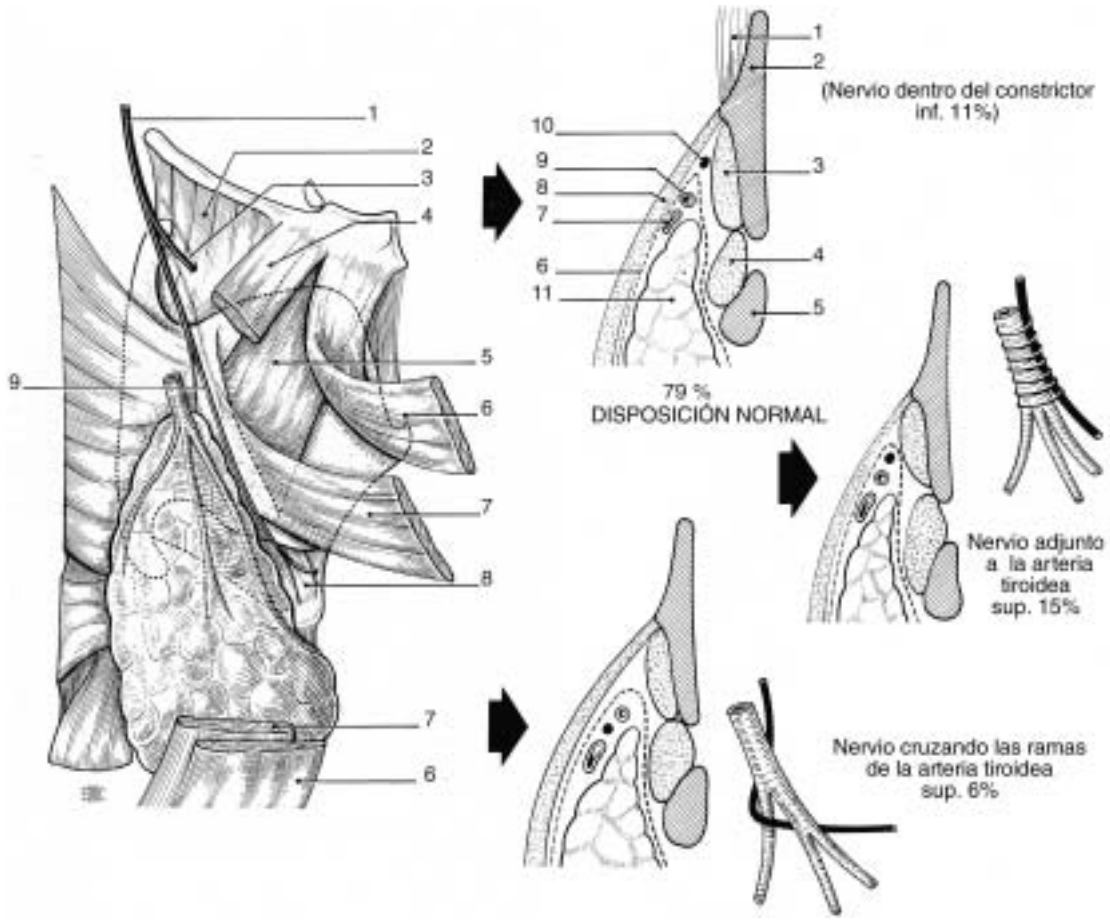

Figure 16 *Nervio laríngeo superior.*
A la izquierda: 1. nervio laríngeo superior; 2. membrana tirohioidea; 3. rama superior del nervio laríngeo; 4. músculo omohioideo; 5. músculo tirohioideo; 6. músculo esternocleidohioideo; 7. músculo esternotiroideo; 8. músculo cricotiroideo; 9. rama externa del nervio laríngeo superior (nervio laríngeo externo).
A la derecha, cortes frontales que pasan por la lámina tiroidea ilustrando las tres posibles posiciones que puede adoptar el nervio laríngeo superior: 1. músculo tirohioideo; 2. cartílago tiroides; 3. músculo constrictor inferior de la faringe; 4. músculo cricotiroideo; 5. cartílago cricoides; 6. cápsula fibrosa de la glándula tiroides; 7. vena tiroidea superior; 8. músculo esternotiroideo; 9. arteria tiroidea superior; 10. nervio laríngeo externo (rama externa del nervio laríngeo superior).

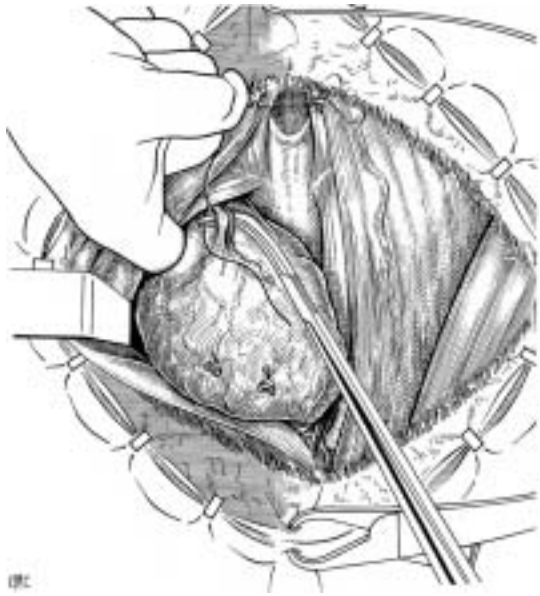

Figure 17 *Liberación del polo superior: el disector se pasa de dentro a fuera a ras del parénquima glandular, en el punto de penetración del pedículo tiroideo superior. La ligadura se efectúa lo más abajo posible para preservar el nervio laríngeo externo. El músculo cricotiroideo y su aponeurosis deben respetarse.*

supraesternal. Se practica una incisión en la línea blanca avascular de al menos 3 cm. Los músculos infrahioideos se rechazan con un separador situado en su cara profunda, mientras que se coloca otro separador directamente sobre el lóbulo tiroideo, dirigido hacia la línea media. La disección del lóbulo tiroideo se lleva a cabo con instrumentos quirúrgicos convencionales a través de la incisión cutánea, mientras dos separadores mantienen este espacio de disección. A partir de esta fase operatoria, la intervención se realiza por vía endoscópica, sin disección gaseosa. Para ello se emplea un endoscopio de 30° y 5 mm de diámetro.

Los pedículos vasculares se ligan con clips o con la pinza bipolar; también se unen la vena tiroidea media o las pequeñas venas situadas entre la vena yugular interna y la cápsula tiroidea. A continuación, se expone el pedículo superior. Se tracciona del lóbulo hacia abajo. Tras visualizar la rama externa del nervio laríngeo superior, se ligan los vasos de forma selectiva. Después se hace lo mismo con los vasos del polo inferior de la glándula.

A continuación, se efectúa una tracción medial del lóbulo, del nervio recurrente y de las paratiroides. Una vez liberado el lóbulo, se extrae del cuello a través de la incisión inicial mediante una tracción suave. Después se realiza la disección del lóbulo de la tráquea y la istmectomía. El lóbulo se extrae tras controlar por última vez el nervio recurrente. La

incisión cutánea se cierra con dos puntos subcutáneos y tiras de esparadrapo quirúrgico. No es necesario colocar drenaje en la celda tiroidea.

Los criterios de selección para este tipo de intervención son: tamaño del nódulo inferior a 30 mm, volumen del lóbulo tiroideo inferior a 20 ml y ausencia de antecedentes de tiroiditis, cirugía cervical o irradiación.

Se han descrito otras técnicas, bien a través de incisión submandibular [52], por incisión de 2-3 cm en la escotadura supraesternal [53], o incluso mediante incisión cervical lateral asociada a incisión infraclavicular en cada lado [54], pero reúnen menos casos.

LOBECTOMÍA Y TIROIDECTOMÍA SUBTOTALES DENOMINADAS «ADAPTADAS»

Estas dos intervenciones se describen de manera conjunta, ya que la tiroidectomía subtotal sólo difiere de la lobectomía subtotal en su bilateralidad. El istmo y la pirámide de Lalouette se resecan en su totalidad en ambos casos.

Indicaciones

De forma esquemática, y sin entrar en discusiones fuera de lugar en un capítulo de técnica quirúrgica, se pueden admitir las indicaciones siguientes.

La *lobectomía subtotal* se indica en el bocio nodular único, bien individualizado, y en el adenoma tóxico único y bien delimitado.

La *tiroidectomía subtotal* está indicada en tres circunstancias.

– El bocio multiheteronodular no tóxico: el principio de la intervención consiste en practicar la exéresis de la parte distrófica del bocio respetando al máximo el tejido sano para mantener una mínima autorregulación tiroidea.

– El bocio multiheteronodular tóxico: la exéresis de los nódulos fríos guiada por la gammagrafía representa el único medio de prevenir las complicaciones tirotóxicas.

– La enfermedad de Basedow: la intervención se impone ante el fracaso del tratamiento médico, las recidivas, la intolerancia a los antitiroideos de síntesis y, por último, cuando el contexto social o étnico impiden tratamientos médicos prolongados y rigurosos. Por otra parte, la intervención se sigue justificando debido a su rapidez de acción, a la escasa frecuencia de complicaciones y a la relativa rareza de las variaciones hormonales después de 3 años, como se ha observado después de la administración de yodo radiactivo [55, 56]. El principio de la intervención consiste en reducir el volumen total de tejido secretor: la cantidad de tejido que se debe dejar es crítica, ya que ocasiona recidiva si es demasiado abundante, o hipotiroidismo si es insuficiente. Como término medio, se admiten valores comprendidos en 6-10 g [57–60].

Técnicas

Existen dos técnicas opuestas en cuanto a la cantidad de tejido tiroideo que se debe dejar: la primera consiste en dejar una lámina de parénquima posterior que proteja al recurrente y a las dos paratiroides; la segunda, se basa en dejar uno o dos muñones superiores vascularizados por los pedículos tiroideos superiores. Esta última técnica presenta ventajas e indicaciones frente a la de la pared posterior o protectora.

– El riesgo recurrencial y paratiroideo consiste en que no es posible abordar con decisión los elementos vasculo-glandulares [59–62].

– La creación de un muro posterior en una glándula hipertrófica y hemorrágica suele ser difícil y peligrosa con respecto a las estructuras glandulares y nerviosas que hay que proteger.

– La apreciación del volumen restante por la técnica de la doble pesada comparativa es más dificultosa en el muñón posterior que en el polo superior.

– Por último, la totalización secundaria, obligada por la recidiva del proceso hipertiroideo o por el descubrimiento fortuito de cáncer asociado, suele ser difícil: los cambios fibrosos del lecho posterior hacen delicada la nueva disección nerviosa.

Aspectos prácticos

En la denominada cirugía «fría»

Después de exponer la celda tiroidea, se efectúa la valoración de las lesiones, que indicará la unilateralidad o bilateralidad de la intervención, así como el tejido tiroideo normal que se dejará en su lugar.

La sección se practica al otro lado de los nódulos tiroideos palpables. Ésta debe cerrarse con cuidado mediante puntos que intenten aproximar la cápsula glandular, ya que tiende así a establecer menos adherencia con las paredes de la celda que el parénquima tiroideo, lo que facilita de manera considerable una eventual revisión.

La exéresis contralateral se adapta a las lesiones; de este modo, la intervención puede variar desde la lobectomía subtotal o parcial unilateral, hasta la lobectomía total de un lado y subtotal del otro.

En la denominada cirugía «caliente»

La preparación médica adquiere gran importancia y debe ser dirigida bajo el triple control del endocrinólogo, el anestesista y el cirujano. Su propósito es conseguir que el paciente llegue a la intervención lo más cercano posible al estado eutiroideo. Esta preparación comprende, de manera esquemática:

– reposo médico relativo durante 3 semanas, después absoluto durante las 72 horas previas a la intervención;

– tranquilizantes del tipo diazepam, a dosis de 5 mg dos veces al día durante las 3 semanas previas a la intervención;

– antitiroideos de síntesis del tipo carbimazol, prescrito a dosis de 3 comprimidos 3 veces al día. Esta pauta, acompañada de rigurosa vigilancia hematológica, suele ser eficaz, pero no consigue el eutiroidismo hasta pasados 1 o 2 meses.

A estos tres elementos básicos de la preparación médica, se pueden asociar [63, 64]:

– Lugol fuerte (disolución de yodo y yoduro potásico), a dosis de 15 gotas 3 veces al día;

– corticoides [64];

– y sobre todo, betabloqueantes del tipo propranolol.

La elección de este último fármaco está justificada, por una parte, por su acción inhibidora sobre los receptores adrenérgicos bloqueando la liberación de catecolaminas que, por sí mismas, potencian el efecto de las hormonas tiroideas; y por otra, debido a su acción antitiroidea específica, que inhibe la transformación periférica de T_4 en T_3. Después de una dosis de ataque de 80-100 mg/d, se administra una dosis media de 40 mg/d hasta la víspera de la intervención. Este tratamiento tiene la ventaja de conseguir la preparación rápida del paciente en varios días. Se puede indicar en los

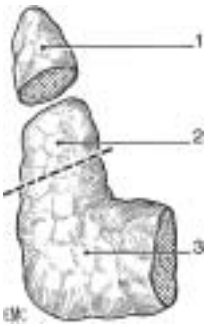

Figure 18 *Método de la doble pesada comparativa (cf texto).*

casos de tirotoxicosis inducida por amiodarona [65]. Sin embargo, es un tratamiento sintomático que actúa sobre los síntomas del hipertiroidismo, pero no sobre la enfermedad en sí misma. Requiere dosis altas de medicamentos, rigurosa vigilancia y la continuación del tratamiento después de la intervención.

Durante la cirugía del bocio, es muy importante la posición del paciente. A veces resulta necesaria la intubación bajo control fibroendoscópico. Se debe exponer ampliamente la celda tiroidea para que las maniobras quirúrgicas puedan realizarse con la máxima seguridad y sin manipular en exceso el parénquima tiroideo. El despegamiento de los músculos infrahioideos debe efectuarse con el dedo y desde la profundidad hacia la superficie, evitando que los separadores de Farabeuf se apoyen sin querer sobre la glándula. Por último, ante la menor dificultad, la sección de los músculos infrahioideos permitirá exponer a la perfección el campo operatorio.

Las etapas quirúrgicas siguientes, cualquiera que sea el orden elegido por el cirujano, comprenden:

– la disección y resección, lo más completas posible, de la pirámide de Lalouette, ya que ésta puede constituir un foco de posibles recidivas;

– la istmectomía, que permite la liberación de cada lóbulo por separado;

– la liberación del polo inferior con ligadura de las venas tiroideas inferiores;

– la liberación de la cara posterior con exposición del pedículo tiroideo inferior, que se carga pero no se liga;

– la localización del nervio recurrente, identificándolo en todo su trayecto hasta que entra en la laringe;

– la conservación cuidadosa de las paratiroides inferiores y superiores, cuya vascularización debe preservarse con delicadeza mediante la ligadura de los vasos en contacto con el parénquima glandular;

– el lóbulo queda así movilizado y exteriorizado; sólo permanece unido por su polo superior.

A continuación se practica la lobectomía subtotal, de forma que el peso total de los dos muñones superiores que se dejan sea de aproximadamente 6 g. La técnica de la doble pesada comparativa [66], que aparece ilustrada en la Fig. 18, parece el medio más cómodo.

En el primer lado, se efectúa la lobectomía subtotal, dejando un muñón superior de unos 4 g (fragmento nº 1). Después, en la pieza de lobectomía, se talla un volumen aparentemente idéntico (fragmento nº 2). La pesada de este fragmento permite apreciar el peso del muñón superior restante, así como deducir el peso que se debe dejar en el segundo lado al sustraerlo de los 6 g teóricos.

En el segundo lado, el muñón superior que se deja en posición se talla un poco más voluminoso que el peso previsto de 2 g. La pesada de un volumen similar tallado en la pieza de la segunda lobectomía informa sobre la cantidad de parénquima que queda por resecar.

Una vez practicada la tiroidectomía subtotal adaptada, conviene recubrir con mucho cuidado los dos muñones superiores para, por una parte, asegurar la hemostasia del tejido tiroideo, fácilmente hemorrágico y, por otra, para minimizar la adherencia de los muñones a las paredes de la celda. La hemostasia debe ser especialmente cuidadosa. Por último, se dejan colocados de forma sistemática uno o dos drenajes aspirativos.

■ *Lobectomía subtotal mediante la técnica de la pared posterior*

El objetivo de la pared posterior es dejar una lámina de tejido tiroideo que recubra, y por tanto proteja, la zona donde discurren la arteria tiroidea inferior, el nervio recurrente y las paratiroides. Si el cirujano adopta esta técnica (sobre la que algunos autores mantienen sus reservas), ante todo debe disponer de las referencias anatómicas precisas:

– la arteria tiroidea, individualizada e identificada con hilo de sutura;

– el nervio recurrente, hasta su punto de desaparición al pie de la zona de ataque tirotraqueal;

– la cara anterior de la tráquea, por debajo de cuyo nivel no se debe descender.

En la periferia de la línea de corte se coloca una corona de pinzas hemostáticas que invaden algunos milímetros el cuerpo del tiroides, separadas entre ellas 1 cm. De esta forma, definen un plano de corte «metálico» más o menos horizontal que pasa por la unión de las caras externa y posterior del lóbulo, por encima y por delante del asta inferior del cartílago tiroides, y rodea el polo inferior por delante de las ramas de expansión de la arteria tiroidea inferior (Fig. 19). Así pues, este plano es claramente anterior a la línea recurrencial y aflora a nivel de la cara anterior de la tráquea en el lóbulo exteriorizado (Fig. 20).

A continuación, se secciona el parénquima por delante de las pinzas con el bisturí manejado en plano y de forma horizontal, sin sobrepasar jamás la punta de la pinza. Después se coloca una segunda corona de pinzas por dentro y por delante de la primera, que se deja en el mismo sitio. De este modo, se deja una lámina de tejido tiroideo de alrededor de 1 cm de grosor, correspondiente a la cara posterior del lóbulo y a la cara interna que se adhiere a la tráquea [67].

Una vez practicada la resección, hay que efectuar con paciencia la hemostasia de la superficie cruenta para evitar el riesgo de hematoma secundario. Se coloca en cada pinza una ligadura. Se desaconseja la coagulación, por una parte debido a la caída secundaria de la escara y, por otra, por la proximidad del recurrente. Esta hemostasia sistemática se completa con la sutura de recubrimiento, aproximando borde a borde los labios laterales de la superficie cruenta del tiroides. Sin embargo, conviene no pasar los puntos demasiado en profundidad para no lesionar el nervio recurrente subyacente.

TIROIDECTOMÍAS AMPLIADAS

Se aplican con frecuencia a los cánceres que han sobrepasado los límites de la celda tiroidea.

■ *Músculos infrahioideos*

Si el cáncer sobrepasa los límites de la cápsula, resulta indispensable la resección, unilateral o bilateral, de los dos

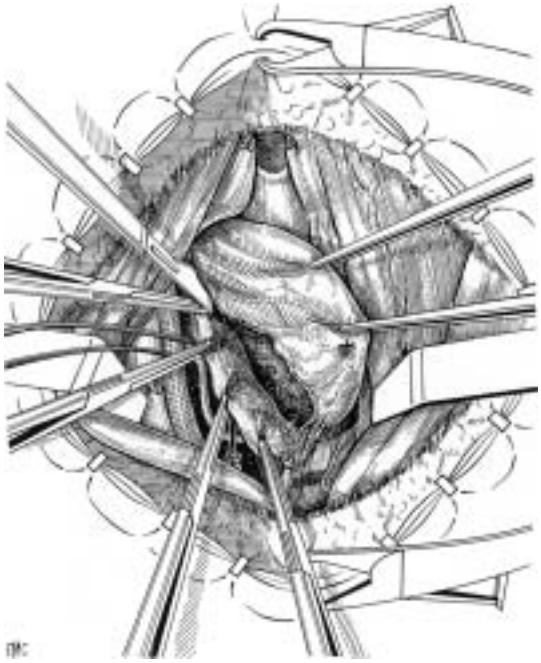

Figure 19 *Técnica de la pared posterior. Una vez que el cruce arterio-venoso se ha localizado de forma correcta, las pinzas hemostáticas se colocan formando una corona alrededor de 5 mm por encima del plano de cruce. El bisturí corta la glándula tangencialmente al «plano metálico». La hemostasia se realiza paso a paso.*

Figure 20 *Esquema que representa el plano de sección en la técnica de la pared posterior. La cara anterior de la tráquea constituye la referencia. Obsérvese, no obstante, que la inclinación del plano de corte varía si se efectúa o no una tracción en el lóbulo tiroideo correspondiente.*

músculos infrahioideos. Esta resección no plantea ningún problema e incluso facilita la exéresis en monobloque de la glándula tiroidea subyacente.

Disección celuloganglionar cervical

Se remite al lector al capítulo dedicado a las indicaciones, modalidades terapéuticas y a la técnica quirúrgica por adoptar en caso de vaciamiento ganglionar neoplásico. No obstante, los siguientes puntos merecen mención especial:

– la exploración histológica inicial de las áreas ganglionares cervicales en el enfermo portador de un epitelioma confirmado de las cadenas recurrenciales y supraclaviculares, así como de los ganglios mediastínicos superiores accesibles por vía cervical;

– si los ganglios supraclaviculares están indemnes, no es preciso ampliar más el vaciamiento, ya que se considera que las cadenas suprayacentes estarán, por lo general, también indemnes;

– si los ganglios están invadidos, se indica el vaciamiento ganglionar yugulocarotídeo y espinal, conservando el músculo esternocleidomastoideo y el nervio espinal.

Tráquea

La aparición de disnea o hemoptisis en el enfermo portador de nódulo tiroideo reciente hace sospechar la invasión traqueal y obliga a la realización de tomografía computarizada (TC) y traqueoscopia con biopsia ante la menor duda. Sin embargo, la invasión traqueal a veces se descubre durante la misma intervención.

De forma clásica, se proponen resecciones limitadas, adaptadas a la extensión de la zona invadida, que no interrumpan la continuidad traqueal:

– la resección extramucosa limitada, que se aconseja en caso de adherencia simple del tumor tiroideo a la pared traqueal, conlleva la resección lateral o medial de los primeros anillos traqueales con la fibrosa que los une, despegando la mucosa poco a poco sin abrirla;

– cuando la extensión de la invasión es inferior a 1 cm, se recomienda la resección vertical parcial de un flanco traqueal y la sutura inmediata borde a borde de la brecha mediante puntos que consigan evertir los bordes; en caso de resección más intensa, pero no circular, la brecha puede rellenarse con injerto de fascia lata recubierta por esternocleidomastoideo fijada por delante de la plastia, o bien con un injerto de piel reforzado con hilos metálicos [68–71];

– cuando la resección se extiende a más de la mitad de la circunferencia traqueal, algunos autores practican una traqueotomía provisional, que se cierra más adelante mediante colgajo cutáneo a partir de los tejidos vecinos [69]. En la actualidad, cada vez se practica más la resección y anastomosis debido a los progresos de la cirugía traqueal y de la reanimación. Se han descrito incluso resecciones de diez anillos, con sutura inmediata, siempre gracias a los procedimientos asociados de descenso de la laringe y de liberación del árbol bronquial [70].

Laringe

Hay que considerar dos casos [71, 72].

– Invasión neoplásica que sobrepasa la articulación cricotiroidea y/o afecta al cartílago tiroides: en este caso, la única solución es la laringuectomía total, aunque algunos autores proponen, en caso de afectación puramente cricoidea, la resección completa del cricoides con anastomosis traqueotiroidea completada con radioterapia.

– Invasión que afecta a la parte anterior de la lámina cricoidea, respetando la articulación cricotiroidea y sin afectación recurrencial. En este caso, se propone la resección cricoidea parcial anterior según la técnica siguiente [73]. En primer lugar, se identifican los dos nervios recurrentes y se siguen hasta su entrada en la laringe. Se efectúa entonces la tiroidectomía total y, a continuación, se procede a la resección anterolateral del cricoides de delante hacia atrás siguiendo un plano de corte oblicuo hacia abajo y hacia atrás, desde el borde anteroinferior del cartílago tiroides hasta un punto situado justo por delante de la penetración en la laringe de los dos nervios recurrentes ya expuestos (Fig. 21).

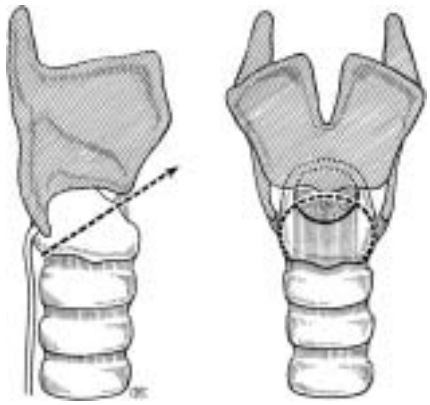

Figure 21 *Trazado de la incisión cricoidea que permite la resección anterolateral de este cartílago (según Pearson et al).*

Figure 22 *Resección submucosa de la lámina cricoidea (según Pearson et al).*

a. Sección horizontal baja de la laringe que muestra la relación de los nervios recurrentes con los cartílagos tiroides y cricoides.
b. La mucosa laríngea subglótica se despega de la cara anterior de la lámina y se refleja hacia delante. La pinza-gubia muerde el espesor de la lámina.
c. Una vez finalizada la resección, queda cierto grado de colapso y estenosis de la luz subglótica
d. Estrechamiento de la luz traqueal que permite que los tubos traqueal y laríngeo encajen mejor.
e. Esquema de la glotis vista desde abajo después de la sutura.

También es posible ampliar la resección submucosa de la lámina tiroidea restante sin dañar los pedículos nerviosos: después de despegar con la espátula la mucosa que tapiza la cara anterior de la lámina cricoidea, se procede a la resección de la parte adyacente a las dos articulaciones cricoaritenoideas con la pinza-gubia. Esta resección puede ampliarse hacia arriba hasta el pie de implantación posterior de ambas cuerdas vocales. También puede interesar a una parte o a la totalidad del espesor de la lámina, aunque en este último caso, se produce cierto grado de colapso de los tejidos blandos y de la luz subglótica. Es indispensable preservar al menos 1 cm de mucosa subglótica para facilitar la anastomosis traqueotiroidea (Fig. 22).

Para facilitar el ajuste de la sección de corte de la tráquea en el muñón laríngeo restante y adaptar los dos calibres, puede resultar útil la reducción del diámetro del anillo traqueal superior mediante plicatura de la porción membranosa traqueal posterior. La anastomosis se realiza mediante

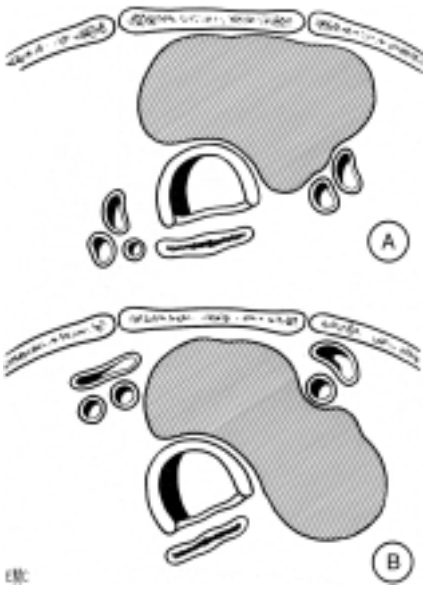

Figure 23 *Esquema que representa la extensión intratorácica de los bocios prearteriales (A) y retroarteriales (B).*

puntos separados que produzcan eversión entre la mucosa subglótica y la traqueal. Con objeto de disminuir la tensión de la anastomosis, puede asociarse la liberación laríngea superior con o sin sección de los músculos infrahioideos, e incluso la movilización hiliar derecha por vía torácica.

TIROIDECTOMÍA EN CASO DE BOCIO SUMERGIDO

A continuación, se describe el tratamiento quirúrgico de los bocios sumergidos cervicomediastínicos, que nacen del istmo o de la parte inferior de un lóbulo lateral y descienden secundariamente en el tórax al menos dos traveses de dedo por debajo de la escotadura esternal, con el cuello en hiperextensión.

■ *Puntos importantes*

La innegable frecuencia de los bocios endotorácicos (10-15% de los bocios operados) y las dificultades quirúrgicas que plantean, indican la importancia y el valor que adquieren algunos signos clínicos: disnea o molestias en la deglución, incluso mínimas, pero siempre raras en los bocios clásicos; imposibilidad de definir con el dedo el borde inferior del cuerpo del tiroides o de introducirlo por encima de la escotadura esternal, y el hallazgo de opacidad mediastínica superior en la radiografía lateral de tórax preoperatoria. Ante la menor duda, el estudio mediante TC precisará el volumen y la situación del bocio, así como la posición de los elementos vasculares y aerodigestivos.

Desde el punto de vista topográfico, se distinguen bocios prevasculares y bocios retrovasculares (Fig. 23).

En el lado derecho, el bocio puede introducirse con facilidad en el mediastino, tanto por delante como por detrás del cayado aórtico. El bocio anterior es rápidamente compresivo, mientras que el posterior puede adquirir gran tamaño sin provocar grandes molestias.

En el lado izquierdo, el bocio se introduce por delante con facilidad. Sin embargo, por detrás, los elementos vasculares impiden su descenso. Aun así, es preciso recordar que el bocio posterior izquierdo puede emigrar hacia la derecha pasando por detrás de la tráquea o del esófago; de esta forma, constituye el clásico bocio en «bufanda».

De origen cervical, el bocio cervicomediastínico presenta vascularización cervical asegurada por la arteria tiroidea

inferior. No obstante, las venas tiroideas inferiores desembocan directamente en el tronco venoso innominado, por lo que representan un riesgo quirúrgico bien conocido.

La intubación debe practicarse con delicadeza ante la existencia de desviaciones o estrechamientos considerables de la tráquea.

Aspectos prácticos

Con independencia de su tamaño, casi todos los bocios cervicomediastínicos pueden extirparse por vía cervical; recurrir a la esternotomía complementaria [74–77] resulta excepcional. El principio de la exéresis debe ser, en este caso, movilizar el bocio desde arriba hacia abajo sin exteriorizar de entrada la prolongación endotorácica.

La cervicotomía ha de ser amplia, con sección de los músculos infrahioideos, y completada, si es preciso, por la sección uni o bilateral de la cabeza anterior del esternocleidomastoideo.

En caso de bocio voluminoso con extensión endotorácica, puede ser difícil localizar el nervio recurrente. La disección a ciegas del bocio sin la identificación previa del nervio recurrente aumenta de manera significativa el riesgo de lesionarlo. Mediante la técnica de disección «a ciegas» con el dedo, Sinclair obtuvo una incidencia de parálisis recurrencial del 17,5% [78].

Para extraer el bocio en estos casos, los autores recomiendan localizar el nervio recurrente en sus últimos centímetros extralaríngeos y realizar su disección en dirección retrógrada.

Con objeto de facilitar la exéresis del bocio multinodular, se pueden vaciar con aguja algunos quistes intraglandulares. Sin embargo, se indica no partir el bocio para evitar cualquier diseminación tumoral en caso de malignidad.

Para la extirpación de grandes bocios con prolongación endotorácica no suele ser necesaria la esternotomía.

Algunos bocios pueden presentar crecimiento superior parafaríngeo. La disección digital suele permitir la extracción de estas extensiones.

Los autores han observado que la traqueomalacia, incluso en los casos de compresión o desviación traqueal grave, no constituye un problema postoperatorio de consideración. La disnea postoperatoria suele deberse más a la parálisis recurrencial bilateral que a la traqueomalacia [22, 78].

En caso de sección del nervio recurrente, hay que practicar sutura nerviosa. Es probable que aparezcan sincinesias sin que la tonicidad pueda respetarse. No obstante, un tono motor persistente puede permitir el mantenimiento del tono de la cuerda vocal, evitando así su atrofia y el posicionamiento del aritenoides. Estos elementos pueden conseguir que mejore la función glótica.

Hay que liberar al nervio si ha sido pinzado o ligado. En estos casos precisos, no es necesaria la sutura nerviosa.

La disección debe comenzar por el polo superior de la glándula del lado sumergido. Después de ligar el pedículo superior y localizar el nervio laríngeo externo, se moviliza el lóbulo hacia delante y hacia abajo.

A continuación se secciona el istmo desde arriba hacia abajo; sin embargo, su control resulta a veces difícil debido a la hipertrofia o a su carácter endotorácico. Después se diseca el polo superior contralateral y se movilizan en bloque los dos lóbulos y el istmo.

Después se buscan y se identifican de arriba hacia abajo el o los dos nervios recurrentes, a partir de su punto de penetración laríngea. Más tarde se les sigue de forma retrógrada en parte de su trayecto, mientras que las paratiroides se rechazan hacia arriba y la glándula tiroides hacia delante.

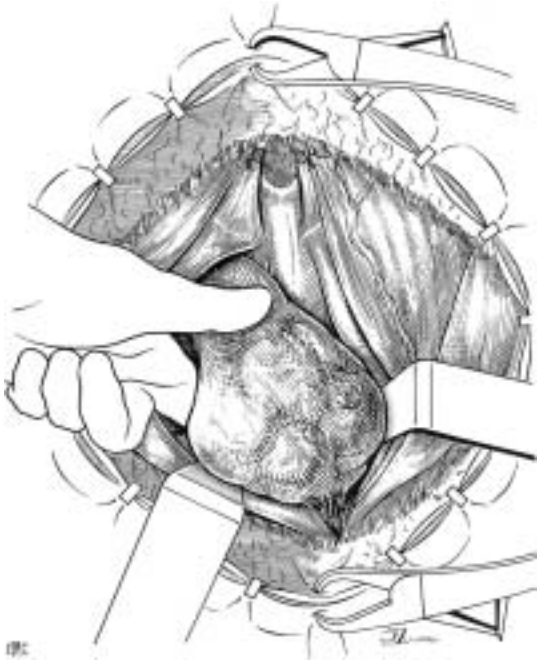

Figure 24 *Exteriorización digital de la prolongación endotorácica. El dedo índice izquierdo se introduce en el desfiladero cervicotorácico, siempre en riguroso contacto con la glándula. Esta maniobra suele ser suficiente para exteriorizar la mayoría de sus prolongaciones.*

Las ramas de la arteria tiroidea inferior se disecan de forma progresiva y se ligan en contacto con el parénquima glandular.

El dedo índice penetra entonces en el desfiladero cervicotorácico, en íntimo contacto con el tejido tiroideo. De esta forma, el dedo rodea la convexidad del tumor y, al percibir el latido de la carótida primitiva o de la arteria subclavia, permite reconocer la localización pre o retroesternal del bocio. Progresando muy despacio en el plano despegable que existe siempre entre el bocio y los órganos vecinos, el índice luxará el tumor hacia delante y hacia arriba; así consigue la exteriorización de la masa, más o menos voluminosa (Fig. 24). Esta maniobra no suele conllevar peligro siempre que se practique dentro del plano despegable que rodea al bocio.

El a veces súbito desenclavamiento de esta prolongación mediastínica somete a las gruesas venas tiroideas inferiores a tensiones brutales, por lo que deben ligarse con cuidado a punta de pinza. Su desgarro puede acarrear dramáticas consecuencias.

Cuando las dimensiones del bocio son mayores que el diámetro inextensible del estrecho cervicotorácico, se puede vaciar el contenido coloide o líquido del bocio mediante incisión de su cápsula o punción directa; de esta forma, se disminuye su volumen y se facilita la exéresis. En cualquier caso, no se debe fraccionar la masa con el dedo, ya que esta maniobra, sangrante y a ciegas, corre el riesgo de dejar fragmentos de la misma dentro del tórax. En este caso, más vale plantear la esternotomía.

Una vez practicada la exéresis, se lava la cavidad mediastínica con suero y se comprueba cuidadosamente que no exista brecha pleural. Se deja colocado un drenaje aspirativo en el lecho operatorio y, al despertar, se practica una radiografía de tórax de control.

CUIDADOS Y VIGILANCIA POSTOPERATORIA

Habituales

La vigilancia postoperatoria inmediata debe incluir los siguientes elementos: pulso, presión arterial, temperatura, respiración y, sobre todo, el drenaje aspirativo y la región cervical anterior. La hemorragia secundaria con hematoma compresivo representa la complicación más habitual de esta cirugía y obliga a actuar de inmediato. Desde el punto de vista analítico, después de cualquier tiroidectomía total o subtotal se debe solicitar la calcemia.

Por lo general, durante los primeros días, el paciente suele presentar disfagia dolorosa con febrícula de 38 °C y algunos accesos de tos. La disfonía que a menudo se observa durante este período, sólo traduce el traumatismo que produce la sonda de intubación. Los drenajes aspirativos se retiran al tercer día, y los puntos al séptimo. La antibioticoterapia casi siempre carece de utilidad.

Ausencia de drenaje aspirativo

Se ha descrito la ausencia de drenaje quirúrgico después de tiroidectomía ante la escasa incidencia de hematoma y hemorragia postoperatoria [79–84]. Algunos autores han comunicado la práctica de tiroidectomías totales y subtotales en cirugía ambulatoria, sin haber observado aumento de la morbilidad o la mortalidad [81]. La ausencia de drenaje simplifica el postoperatorio, mejora la comodidad del paciente, y disminuye la duración y el coste de la hospitalización [79]. No obstante, el drenaje sigue recomendándose en caso de que existan problemas hemorrágicos o se asocie vaciamiento cervical a la tiroidectomía.

COMPLICACIONES

Las principales complicaciones son las lesiones nerviosas (nervios laríngeo inferior y superior) y el hipoparatiroidismo. También pueden producirse complicaciones no específicas, como hemorragia, infección, seroma o cicatriz queloide. La hipocalcemia es la complicación más frecuente después de la tiroidectomía total. El resto de complicaciones son muy raras y se calcula que la incidencia de parálisis del nervio laríngeo inferior es del 1% [84]. Por su forma de presentación, las complicaciones se pueden clasificar en precoces y tardías.

Complicaciones precoces

Aparte de los accidentes hemorrágicos ya mencionados, las complicaciones precoces que pueden presentarse son:

La *disnea postoperatoria* de tipo inspiratorio, que suele traducir la parálisis bilateral de los recurrentes en cierre. Este accidente, poco habitual aunque grave, a menudo hace necesaria la práctica de una traqueotomía inmediata.

La *disfonía persistente,* que a menudo traduce la lesión unilateral del nervio recurrente. El paciente presenta la clásica voz bitonal. Algunos autores han propuesto la reintervención rápida para retirar una ligadura traumática, evacuar un hematoma compresivo o suturar el nervio si ha sido seccionado [85]. Sin embargo, la recuperación vocal suele ser espontánea, y se debe a la restauración de la función nerviosa o a la compensación por parte de la cuerda vocal contralateral. A veces, el trastorno vocal se limita a una discreta modificación del timbre, a la ausencia de potencia vocal, especialmente en los agudos, o a una fatigabilidad inhabitual. La exploración otorrinolaringológica minuciosa mediante laringoscopia indirecta no siempre descubre una alteración evidente de la movilidad laríngea. Se debe sospechar entonces la existencia de una lesión de la rama externa del nervio laríngeo superior, cuya incidencia se calcula en el 0,4-3% de los casos, y para la que resulta útil la rehabilitación vocal.

La *insuficiencia paratiroidea aguda:* después de intervenciones bilaterales, se observa bastante a menudo hipocalcemia sin manifestaciones clínicas; con menor frecuencia aparecen los signos clínicos de la tetania paratiropriva: hormigueos en los miembros, fasciculación muscular y contracturas de las manos o de los pies. El signo de Chvostek suele ser positivo. El tratamiento de esta insuficiencia paratiroidea aguda se basa en dos puntos:

– el gluconato o carbonato cálcico, administrado por vía oral a razón de 4-6 comprimidos de 500 mg/d, o por vía intravenosa a razón de 1-2 ampollas al día;

– la vitamina D (dihidroxicolecalciferol) a dosis de 0,25-5 µg por vía oral.

Este tratamiento debe mantenerse durante diez días hasta la supresión total de los síntomas y el retorno a las cifras normales de calcemia. Todo accidente paratiroideo exige vigilancia prolongada.

La gran crisis tiropriva: aparece como consecuencia de la cirugía del hipertiroidismo y suele traducirse por una brusca aceleración del pulso, elevación de la temperatura hasta 39-40 °C, polipnea con agitación, sudores, temblor y vómitos. En realidad, la preparación médica preoperatoria rigurosa y sistemática de cualquier hipertiroidismo ha suprimido prácticamente este tipo de accidente.

Complicaciones tardías

Parálisis permanente del nervio laríngeo inferior

La incidencia de la parálisis del nervio laríngeo inferior es difícil de cuantificar, ya que en cierto número de estudios no se incluye la laringoscopia postoperatoria sistemática; se calcula que oscila entre el 1-2% de los casos [22, 84]. La incidencia es mayor si se tiene en cuenta la cirugía de revisión, la tiroidectomía por cáncer, el bocio con extensión intratorácica y los hematomas postoperatorios que requieren reintervención [22, 86, 87].

Insuficiencia tiroidea

Aparece algunas semanas o meses después de las tiroidectomías amplias, practicadas para tratar el bocio multinodular y el cáncer de tiroides, más que para el tratamiento del hipertiroidismo.

La vigilancia clínica y analítica consiste a menudo en la determinación de T_3 T_4 y de la hormona estimulante del tiroides (TSH) o tirotropina a los 3 meses, 1 año y 2 años. Algunas situaciones concretas pueden indicar un seguimiento más prolongado:

– exámenes de laboratorio postoperatorios: concentración de TSH elevada a pesar de valores normales de T_3 y T_4, o aumento considerable de la TSH durante la prueba de la thyroid releasing hormona *(hormona liberadora de tirotropina o TRH)*;

– histología: infiltración linfocítica intensa o adenocarcinoma.

En el resto de los casos, el seguimiento puede abandonarse después de 2 años; basta con informar a los pacientes de los síntomas clínicos de hipotiroidismo y de la necesidad de consultar ante su aparición.

Hipoparatiroidismo crónico

Esta secuela, relativamente frecuente tras tiroidectomía total o subtotal, es más grave aún cuando puede presentarse de forma poco sintomática y en ausencia de cualquier manifestación de deprivación paratiroidea postoperatoria (que merecería vigilancia y estudio fosfocálcico sistemático). Debido al carácter retardado de su aparición, su diagnóstico no suele corresponder al cirujano. Debe sospecharse de entrada ante la aparición de crisis de tetania, incluso frustradas, trastornos cutáneos, signos oftalmológicos, o trastornos neuropsiquiátricos en el paciente mayor tiroidectomizado. El tratamiento corresponde al endocrinólogo.

Bibliografía

[1] Blondeau P. Surgical relationships between the recurrent nerve and the inferior thyroid artery (from 250 surgical dissections). *J. Chir. (Paris)* 1971; 102: 397-414

[2] Dozois RR, Beahrs OH. Surgical anatomy and technique of thyroid and parathyroid surgery. *Surg. Clin. North Am.* 1977; 57: 647-661

[3] Flament JB, Delattre JF, Palot JP. Anatomic pitfalls of recurrent laryngeal nerve dissection. *J. Chir. (Paris)* 1983; 120: 329-333

[4] Lore JMJr.. Practical anatomical considerations in thyroid tumor surgery. *Arch. Otolaryngol.* 1983; 109: 568-574

[5] Bliss RD, Gauger PG, Delbridge LW. Surgeon's approach to the thyroid gland: surgical anatomy and the importance of technique. *World J. Surg.* 2000; 24: 891-897

[6] Gray SW, Skandalakis JE, Akin JTJr.. Embryological considerations of thyroid surgery: developmental anatomy of the thyroid, parathyroids and the recurrent laryngeal nerve. *Am. Surg.* 1976; 42: 621-628

[7] Miller FR. Surgical anatomy of the thyroid and parathyroid glands. *Otolaryngol. Clin. North Am.* 2003; 36: 1-7

[8] Leger L. Location of the right recurrent nerve. *Presse Med.* 1971; 79: 2383-2384

[9] Wang C. The use of the inferior cornu of the thyroid cartilage in identifying the recurrent laryngeal nerve. *Surg. Gynecol. Obstet.* 1975; 140: 91-94

[10] Marcus B, Edwards B, Yoo S, Byrne A, Gupta A, Kandrevas J et al. Recurrent laryngeal nerve monitoring in thyroid and parathyroid surgery: the University of Michigan experience. *Laryngoscope* 2003; 113: 356-361

[11] Hillermann CL, Tarpey J, Phillips DE. Laryngeal nerve identification during thyroid surgery: feasibility of a novel approach. *Can. J. Anaesth.* 2003; 50: 189-192

[12] Scheuller MC, Ellison D. Laryngeal mask anesthesia with intraoperative laryngoscopy for identification of the recurrent laryngeal nerve during thyroidectomy. *Laryngoscope* 2002; 112: 1594-1597

[13] Tschopp KP, Gottardo C. Comparison of various methods of electromyographic monitoring of the recurrent laryngeal nerve in thyroid surgery. *Ann. Otol Rhinol. Laryngol.* 2002; 111: 811-816

[14] Thomusch O, Sekulla C, Walls G, Machens A, Dralle H. Intraoperative neuromonitoring of surgery for benign goiter. *Am. J. Surg.* 2002; 183: 673-678

[15] Eltzschig HK, Posner M, Moore FDJr.. The use of readily available equipment in a simple method for intraoperative monitoring of recurrent laryngeal nerve function during thyroid surgery: initial experience with more than 300 cases. *Arch. Surg.* 2002; 137: 452-457

[16] Sasaki CT, Mitra S. Recurrent laryngeal nerve monitoring by cricopharyngeus contraction. *Laryngoscope* 2001; 111: 738-739

[17] Brennan J, Moore EJ, Shuler KJ. Prospective analysis of the efficacy of continuous intraoperative nerve monitoring during thyroidectomy, parathyroidectomy, and parotidectomy. *Otolaryngol. Head Neck Surg.* 2001; 124: 537-543

[18] Djohan RS, Rodriguez HE, Connolly MM, Childers SJ, Braverman B, Podbielski FJ. Intraoperative monitoring of recurrent laryngeal nerve function. *Am. Surg.* 2000; 66: 595-597

[19] Jonas J, Bahr R. Neuromonitoring of the external branch of the superior laryngeal nerve during thyroid surgery. *Am. J. Surg.* 2000; 179: 234-236

[20] Timon CI, Rafferty M. Nerve monitoring in thyroid surgery: is it worthwhile? *Clin. Otolaryngol.* 1999; 24: 487-490

[21] Rea JL, Khan A. Clinical evoked electromyography for recurrent laryngeal nerve preservation: use of an endotracheal tube electrode and a postcricoid surface electrode. *Laryngoscope* 1998; 108: 1418-1420

[22] Randolph G. Surgery of the thyroid and parathyroid glands. In: *Surgery of the larynx, trachea, esophagus and neck.* Philadelphia: Elsevier, 2002; 398-403

[23] Pattou F, Combemale F, Fabre S, Carnaille B, Decoulx M, Wemeau JL et al. Hypocalcemia following thyroid surgery: incidence and prediction of outcome. *World J. Surg.* 1998; 22: 718-724

[24] Sturniolo G, Lo Schiavo MG, Tonante A, D'Alia C, Bonanno L. Hypocalcemia and hypoparathyroidism after total thyroidectomy: a clinical biological study and surgical considerations. *Int. J. Surg. Investig.* 2000; 2: 99-105

[25] Lo CY, Lam KY. Postoperative hypocalcemia in patients who did or did not undergo parathyroid autotransplantation during thyroidectomy: a comparative study. *Surg.* 1998; 124: 1081-1087

[26] McHenry CR, Speroff T, Wentworth D, Murphy T. Risk factors for postthyroidectomy hypocalcemia. *Surg.* 1994; 116: 641-648

[27] Nies C, Sitter H, Zielke A, Bandorski T, Menze J, Ehlenz K et al. Parathyroid function following ligation of the inferior thyroid arteries during bilateral subtotal thyroidectomy. *Br. J. Surg.* 1994; 81: 1757-1759

[28] Abboud B, Sargi Z, Akkam M, Sleilaty F. Risk factors for postthyroidectomy hypocalcemia. *J. Am. Coll. Surg.* 2002; 195: 456-461

[29] Derom AF, Wallaert PC, Janzing HM, Derom FE. Intraoperative identification of parathyroid glands with methylene blue infusion. *Am. J. Surg.* 1993; 165: 380-382

[30] Orloff LA. Methylene blue and sestamibi: complementary tools for localizing parathyroids. *Laryngoscope* 2001; 111: 1901-1904

[31] Traynor S, Adams JR, Andersen P, Everts E, Cohen J. Appropriate timing and velocity of infusion for the selective staining of parathyroid glands by intravenous methylene blue. *Am. J. Surg.* 1998; 176: 15-17

[32] Abboud B. Topographic anatomy and arterial vascularization of the parathyroid glands. *Presse Med.* 1996; 25: 1156-1161(Practical application)

[33] Lee NJ, Blakey JD, Bhuta S, Calcaterra TC. Unintentional parathyroidectomy during thyroidectomy. *Laryngoscope* 1999; 109: 1238-1340

[34] Lo CY. Parathyroid autotransplantation during thyroidectomy. *ANZ J. Surg.* 2002; 72: 902-907

[35] Lo CY, Luk JM, Tam SC. Applicability of intraoperative parathyroid hormone assay during thyroidectomy. *Ann. Surg.* 2002; 236: 564-569

[36] Lo CY, Tam SC. Parathyroid autotransplantation during thyroidectomy: documentation of graft function. *Arch. Surg.* 2001; 136: 1381-1385

[37] Shaha AR, Burnett C, Jaffe BM. Parathyroid autotransplantation during thyroid surgery. *J. Surg. Oncol.* 1991; 46: 21-24

[38] Zedenius J, Wadstrom C, Delbridge L. Routine autotransplantation of at least one parathyroid gland during total thyroidectomy may reduce permanent hypoparathyroidism to zero. *Aust. N. Z. J. Surg.* 1999; 69: 794-797

[39] D'Avanzo A, Parangi S, Morita E, Duh QY, Siperstein AE, Clark OH. Hyperparathyroidism after thyroid surgery and autotransplantation of histologically normal parathyroid glands. *J. Am. Coll. Surg.* 2000; 190: 546-552

[40] Lo CY, Lam KY. Parathyroid autotransplantation during thyroidectomy: is frozen section necessary? *Arch. Surg.* 1999; 134: 258-260

[41] Lo CY, Lam KY. Routine parathyroid autotransplantation during thyroidectomy. *Surg.* 2001; 129: 318-332

[42] Olson JAJr., DeBenedetti MK, Baumann DS, Wells SAJr.. Parathyroid autotransplantation during thyroidectomy. Results of long-term follow-up. *Ann. Surg.* 1996; 223: 472-480

[43] Walker RP, Paloyan E, Kelley TF, Gopalsami C, Jarosz H. Parathyroid autotransplantation in patients undergoing a total thyroidectomy: a review of 261 patients. *Otolaryngol. Head Neck Surg.* 1994; 111: 258-264

[44] Smith MA, Jarosz H, Hessel P, Lawrence AM, Paloyan E. Parathyroid autotransplantation in total thyroidectomy. *Am. Surg.* 1990; 56: 404-406

[45] Eisele DW, Goldstone AC. Electrophysiologic identification and preservation of the superior laryngeal nerve during thyroid surgery. *Laryngoscope* 1991; 101: 313-315

[46] Miccoli P, Berti P, Bendinelli C, Conte M, Fasolini F, Martino E. Minimally invasive video-assisted surgery of the thyroid: a preliminary report. *Langenbecks Arch. Surg.* 2000; 385: 261-264

[47] Miccoli P, Berti P, Raffaelli M, Conte M, Materazzi G, Galleri D. Minimally invasive video-assisted thyroidectomy. *Am. J. Surg.* 2001; 181: 567-570

[48] Miccoli P, Berti P, Raffaelli M, Materazzi G, Conte M, Galleri D. Impact of harmonic scalpel on operative time during video-assisted thyroidectomy. *Surg. Endosc.* 2002; 16: 663-666

[49] Miccoli P, Bellantone R, Mourad M, Walz M, Raffaelli M, Berti P. Minimally invasive video-assisted thyroidectomy: multiinstitutional experience. *World J. Surg.* 2002; 26: 972-975

[50] Miccoli P, Berti P, Raffaelli M, Materazzi G, Baldacci S, Rossi G. Comparison between minimally invasive video-assisted thyroidectomy and conventional thyroidectomy: a prospective randomized study. *Surg.* 2001; 130: 1039-1043

[51] Miccoli P, Elisei R, Materazzi G, Capezzone M, Galleri D, Pacini F et al. Minimally invasive video-assisted thyroidectomy for papillary carcinoma: a prospective study of its completeness. *Surg.* 2002; 132: 1070-1074

[52] Yamashita H, Watanabe S, Koike E, Ohshima A, Uchino S, Kuroki S et al. Video-assisted thyroid lobectomy through a small wound in the submandibular area. *Am. J. Surg.* 2002; 183: 286-289

[53] Yeh TS, Jan YY, Hsu BR, Chen KW, Chen MF. Video-assisted endoscopic thyroidectomy. *Am. J. Surg.* 2000; 180: 82-85

[54] Shimizu K, Akira S, Jasmi AY, Kitamura Y, Kitagawa W, Akasu H et al. Video-assisted neck surgery: endoscopic resection of thyroid tumors with a very minimal neck wound. *J. Am. Coll. Surg.* 1999; 188: 697-703

[55] Foley TPJr., Charron M. Radioiodine treatment of juvenile Graves disease. *Exp. Clin. Endocrinol. Diabetes* 1997; 105 suppl4: 61-65

[56] Willemsen UF, Knesewitsch P, Kreisig T, Pickardt CR, Kirsch CM. Functional results of radioiodine therapy with a 300-Gy absorbed dose in Graves' disease. *Eur. J. Nucl. Med.* 1993; 20: 1051-1055

[57] Alsanea O, Clark OH. Treatment of Graves' disease: the advantages of surgery. *Endocrinol. Metab. Clin. North Am.* 2000; 29: 321-337

[58] Falk SA. The management of hyperthyroidism. A surgeon's perspective. *Otolaryngol. Clin. North Am.* 1990; 23: 361-380

[59] Bradley EL3rd, DiGirolamo M, Tarcan Y. Modified subtotal thyroidectomy in the management of Graves' disease. *Surg.* 1980; 87: 623-629

[60] Harada T, Shimaoka K, Mimura T, Ito K. Current treatment of Graves' disease. *Surg. Clin. North Am.* 1987; 67: 299-314

[61] Blondeau P, Wolfeler L, Rene L. Surgical treatment of Basedow's disease. Review of a series of 823 operations (author's transl). *Ann. Chir.* 1978; 32: 779-787

[62] Blondeau P. Surgery of Basedow's disease. *Chir.* 1978; 104: 709-719

[63] Baeza A, Aguayo J, Barria M, Pineda G. Rapid preoperative preparation in hyperthyroidism. *Clin. Endocrinol. (Oxf.)* 1991; 35: 439-442

[64] Langley RW, Burch HB. Perioperative management of the thyrotoxic patient. *Endocrinol. Metab. Clin. North Am.* 2003; 32: 519-534

[65] Bogazzi F, Miccoli P, Berti P, Cosci C, Brogioni S, Aghini-Lombardi F et al. Preparation with iopanoic acid rapidly controls thyrotoxicosis in patients with amiodarone-induced thyrotoxicosis before thyroidectomy. *Surg.* 2002; 132: 1114-1118

[66] Melliere D, Scattolini G. Results of the surgical treatment of hyperthyroidism 194 cases followed from 1 to 7 years (author's transl). *Chir.* 1978; 104: 720-1226

[67] André P. Les thyroïdectomies. *Encycl. Med. Chir.* (Elsevier SAS, Paris), Oto-rhino-laryngologie, 20-875-B-10 1971.

[68] Hammoud ZT, Mathisen DJ. Surgical management of thyroid carcinoma invading the trachea. *Chest Surg. Clin. N. Am.* 2003; 13: 359-367

[69] Appaix A, André P, Gaillard JE. La chirurgie du corps thyroïde. Rapport à la société française d'otorhinolaryngologie et de pathologie cervicofaciale. Paris: Arnette, 1975

[70] Ishihara T, Yamazaki S, Kobayashi K, Inoue H, Fukai S, Ito K et al. Resection of the trachea infiltrated by thyroid carcinoma. *Ann. Surg.* 1982; 195: 496-500

[71] Zannini P, Melloni G. Surgical management of thyroid cancer invading the trachea. *Chest Surg. Clin. N. Am.* 1996; 6: 777-790

[72] Cachin Y, Gerard-Marchant R, Micheau C, Richard J, Vandenbrouck C. Laryngeal and tracheal extension of thyroid gland cancers. *JFORL J. Fr. Otorhinolaryngol. Audiophonol. Chir. Maxillofac.* 1972; 21: 571-574

[73] Pearson FG, Cooper JD, Nelems JM, Van Nostrand AW. Primary tracheal anastomosis after resection of the cricoid cartilage with preservation of recurrent laryngeal nerves. *J. Thorac. Cardiovasc. Surg.* 1975; 70: 806-816

[74] Dubost C, Roche JY, Celerier M. Intrathoracic diving goiters. Apropos of 50 cases. *Ann. Chir.* 1973; 27: 555-566

[75] Newman E, Shaha AR. Substernal goiter. *J. Surg. Oncol.* 1995; 60: 207-212

[76] Mack E. Management of patients with substernal goiters. *Surg. Clin. North Am.* 1995; 75: 377-394

[77] Singh B, Lucente FE, Shaha AR. Substernal goiter: a clinical review. *Am. J. Otolaryngol.* 1994; 15: 409-416

[78] Sinclair IS. The risk to the recurrent laryngeal nerves in thyroid and parathyroid surgery. *J. R. Coll. Surg. Edinb.* 1994; 39: 253-257

[79] Daou R. Thyroidectomy without drainage. *Chir.* 1997; 122: 408-410

[80] Defechereux T, Hamoir E, Nguyen Dang D, Meurisse M. Drainage in thyroid surgery. Is it always a must? *Ann. Chir.* 1997; 51: 647-653

[81] Lo Gerfo P, Gates R, Gazetas P. Outpatient and short-stay thyroid surgery. *Head Neck* 1991; 13: 97-101

[82] Mowschenson PM, Hodin RA. Outpatient thyroid and parathyroid surgery: a prospective study of feasibility, safety, and costs. *Surg.* 1995; 118: 1051-1054

[83] Ariyanayagam DC, Naraynsingh V, Busby D, Sieunarine K, Raju G, Jankey N. Thyroid surgery without drainage: 15 years of clinical experience. *J. R. Coll. Surg. Edinb.* 1993; 38: 69-70

[84] Bhattacharyya N, Fried MP. Assessment of the morbidity and complications of total thyroidectomy. *Arch. Otolaryngol. Head Neck Surg.* 2002; 128: 389-392

[85] Crumley RL. Repair of the recurrent laryngeal nerve. *Otolaryngol. Clin. North Am.* 1990; 23: 553-563

[86] Muller PE, Jakoby R, Heinert G, Spelsberg F. Surgery for recurrent goitre: its complications and their risk factors. *Eur. J. Surg.* 2001; 167: 816-821

[87] Lo CY, Kwok KF, Yuen PW. A prospective evaluation of recurrent laryngeal nerve paralysis during thyroidectomy. *Arch. Surg.* 2000; 135: 204-207